UNIVERSITÉ DE PARIS — FACULTÉ DE MÉDECINE

ANNÉE 1908 N° 199

LE CANCER DU CŒCUM

THÈSE POUR LE DOCTORAT EN MÉDECINE

Présentée et soutenue le Jeudi 9 avril 1908 à 1 heure

PAR

ERNEST DESMAREST

Ancien Interne des Hôpitaux
Prosecteur des Hôpitaux

Président . . . . M. QUENU, *professeur*,

Juges. . . . . MM. POZZI, *professeur*.
ALBARRAN, *professeur*.
LAUNOIS, *agrégé*.

Le candidat répondra aux questions qui lui seront faites sur les diverses parties de l'enseignement médical.

PARIS
G. JACQUES, ÉDITEUR
14, RUE HAUTEFEUILLE, 14

1908

199

LE
CANCER DU CŒCUM

FACULTÉ DE MÉDECINE DE PARIS

Doyen	M. LANDOUZY
Professeurs	**MM**
Anatomie	NICOLAS
Physiologie	CH. RICHET
Physique médicale	GARIEL
Chimie organique et chimie minérale	A. GAUTIER
Parasitologie et Histoire naturelle médicale	BLANCHARD
Pathologie et thérapeutique générales	BOUCHARD
Pathologie médicale	DEJERINE BRISSAUD
Pathologie chirurgicale	LANNELONGUE
Anatomie pathologique	CORNIL
Histologie	PRENANT
Opérations et appareils	QUENU
Pharmacologie et matière médicale	G. POUCHET
Thérapeutique	GILBERT
Hygiène	CHANTEMESSE
Médecine légale	THOINOT
Histoire de la médecine et de la chirurgie	Gilbert BALLET
Pathologie comparée et expérimentale	ROGER
Clinique médicale	DEBOVE LANDOUZY HAYEM DIEULAFOY
Clinique des maladies des enfants	HUTINEL
Clinique des maladies syphilitiques	GAUCHER
Clinique de pathologie mentale et des maladies de l'encéphale	JOFFROY
Clinique des maladies du système nerveux	RAYMOND
Clinique chirurgicale	LE DENTU SEGOND BERGER RECLUS
Clinique ophthalmologique	DE LAPERSONNE
Clinique des maladies des voies urinaires	ALBARRAN
Clinique d'accouchements	PINARD BAR
Clinique gynécologique	POZZI
Clinique chirurgicale infantile	KIRMISSON
Clinique thérapeutique	ALBERT ROBIN

Agrégés en exercice

MM.			
AUVRAY	COUVELAIRE	LANGLOIS	NICLOUX
BALTHAZARD	CUNEO	LAUNOIS	NOBECOURT
BRANCA	DEMELIN	LECÈNE	OMBREDANNE
BEZANÇON	DESGREZ	LEGRY	POTOCKI
BRINDÉAU	DUVAL	LENORMANT	PROUST
BROCA ANDRÉ	GOSSET	LŒPER	RENON
BBUMPT	GOUGET	MACAIGNE	RICHAUD
CARNOT	JEANNIN	MAILLARD	RIEFFEL, chef des trav. anat.
CASTAIGNE	JEANSELME	MARION	SICARD
CLAUDE	JOUSSET	MORESTIN	ZIMMERN
	LABBÉ	MULON	

Chef des travaux anatomiques : M. RIEFFEL, agrégé

Par délibération en date du 9 déc. 1798, l'École a arrêté que les opinions émises dans les dissertations qui lui seront présentées, doivent être considérées comme propres à leurs auteurs et qu'elle n'entend leur donner aucune approbation ni improbation.

UNIVERSITÉ DE PARIS — FACULTÉ DE MÉDECINE

ANNÉE 1908 N°

LE CANCER DU CŒCUM

THÈSE POUR LE DOCTORAT EN MÉDECINE

Présentée et soutenue le Jeudi 9 avril 1908 à 1 heure

PAR

ERNEST DESMAREST

Ancien Interne des Hôpitaux

Prosecteur des Hôpitaux

Président . . . . M. QUENU, *professeur*,

Juges. . . . . MM. POZZI, *professeur*.
ALBARRAN, *professeur*.
LAUNOIS, *agrégé*.

Le candidat répondra aux questions qui lui seront faites sur les diverses parties de l'enseignement médical.

PARIS

G. JACQUES, ÉDITEUR

14, RUE HAUTEFEUILLE, 14

1908

A LA MÉMOIRE DE MES PARENTS

A TOUS CEUX QUI ME SONT CHERS

A MON MAITRE

MONSIEUR LE PROFESSEUR QUÉNU

Hommage respectueux pour le grand honneur qu'il nous fait en acceptant la présidence de notre thèse et pour la bienveillance qu'il nous a toujours témoignée.

A MON CHER MAITRE

MONSIEUR LE PROFESSEUR AGRÉGÉ GOSSET

Respectueuse reconnaissance.

A MON EXCELLENT AMI

MONSIEUR LE DOCTEUR HERBET
Chirurgien des Hôpitaux

A MES MAITRES DANS LES HOPITAUX

EXTERNAT

1899-1900 Monsieur le Docteur FERRAND *(in memoriam)*

Monsieur le Docteur LE NOIR

Monsieur le Docteur FAISANS

1900-1901 Monsieur le Docteur Gérard MARCHANT *(in memoriam)*

INTERNAT PROVISOIRE

1901-1902 Monsieur le Docteur POTHERAT, Maison Municipale de Santé.

INTERNAT

Hôpital Cochin

1902-1903 Monsieur le Professeur QUÉNU

Hôpital Boucicaut

1903-1904 Monsieur le Docteur Gérard MARCHANT *(in memoriam)*

Monsieur le Docteur DEMOULIN

Hôpital Trousseau

Monsieur le Professeur agrégé LEGUEU

Monsieur le Professeur agrégé J.-L. FAURE

Monsieur le Professeur agrégé CUNÉO

Hôpital Tenon

1904-1905 Monsieur le Professeur agrégé LEJARS

Hôpital de la Pitié

1905-1906 Monsieur le Professeur TERRIER

A MES AUTRES MAITRES

Messieurs les Docteurs CHEVALLIER *(in memoriam)*, SEBILEAU, PICQUÉ, RIEFFEL, SOULIGOUX, LAUNOIS, POTOCKI, LAUNAY, RICHE, Pierre DUVAL, LENORMAND, GANDY.

A MES AMIS

Les Docteurs CHIFOLIAU et GRÉGOIRE, prosecteurs

Nous tenons en outre à remercier les Docteurs RICART, ARROU, GUINARD qui ont bien voulu nous confier leurs observations; nos amis PAPIN, DEBONNELLE et ROUANET dont l'aide dévouée nous a permis de mener à bien ce travail.

LE CANCER DU CŒCUM

Il nous fut donné durant nos quatre années d'internat d'observer quelques cas de cancer du cœcum. Devant la rareté relative de cette affection, il nous vint à l'idée de rechercher les travaux parus sur cette question. Nous les trouvâmes peu nombreux et il nous fut facile de reconnaître que dans la majorité des cas, le cancer du cœcum n'occupait dans l'étude du cancer du gros intestin qu'une place secondaire. Cependant les observations étaient nombreuses ; beaucoup de points un peu spéciaux, surtout au point de vue chirurgical, ne s'y trouvaient qu'à peine indiqué. Ainsi nous vint l'idée d'entreprendre un travail d'ensemble sur le cancer du cœcum, de colliger autant que possible toutes les données parues sur cette question et d'essayer d'en dégager quelques points dignes d'être mis plus complètement en relief.

Nous fûmes encouragé dans cette voie par nos maîtres dans les hôpitaux et nous apportons aujourd'hui un travail basé sur l'étude d'environ 200 cas de cancer du cœcum. Du grand tableau clinique et thérapeutique des néoplasmes du gros intestin, nous individualisons le cancer iléo-cœcal qui par ses symptômes un peu spéciaux, par la fréquence de certaines de ses complications et par les difficultés opératoires inhérentes au calibre inégal des deux segments intestinaux après résection, doit constituer un chapitre à part dans cette vaste étude. Nous étudierons tout d'abord les caractères anatomiques et cliniques, les complications et le diagnostic du cancer du cœcum.

A la deuxième partie de ce travail, sera réservée l'étude du traitement chirurgical, l'exposé de la valeur des procédés de résection appliqués au néoplasme du cœcum et les résultats qu'ils ont donnés jusqu'à ce jour.

HISTORIQUE

L'étude du cancer du cœcum commence avec la première opération de résection pratiquée par Kraussold en 1879. Jusqu'à cette date, le cancer du cœcum ne paraît pas avoir été diagnostiqué, sans doute il existe dans la littérature quelques observations de tumeurs malignes reconnues à l'autopsie et constatées par l'examen histologique. Dans la thèse de Haussmann, nous relevons en 1882, 48 observations et les rares opérations pratiquées jusqu'en 1879 furent des opérations de nécessité destinées à lutter contre l'occlusion intestinale aiguë ou chronique menaçant les jours du malade. On pratiquait l'anus sur une anse grêle distendue et le malade succombait dans un plus ou moins bref délai. Dès que les affections cancéreuses du cœcum furent inscrites à l'ordre du jour scientifique à la suite des tentatives à la fois éclatantes et désastreuses de Kraussold, Czerny, Whitehead, Billroth, les travaux se multiplièrent.

Bientôt le rectum est mis hors cadre, mais tous les autres cancers de l'intestin sont confondus dans une même étude clinique et thérapeutique. Chevannaz paraît avoir entrevu tout l'intérêt de la localisation cœcale du cancer intestinal quand il écrit dans sa thèse de 1894-1895 : « Le cancer du cœcum semble jouir d'une certaine individualité, et par sa fréquence et aussi par la disposition et les rapports de l'organe qu'il envahit ». Mais ce n'est qu'à la séance de la Société de Chirurgie du 3 avril 1901 que notre maître le Professeur Quénu tranche nettement cette question quand il déclare : « La thérapeutique du cancer du gros intestin ne gagne pas à être étudiée en bloc ; il convient de l'étudier par segments ».

La nécessité dans laquelle nous nous trouvâmes de rechercher dans les travaux si nombreux parus depuis 1880 sur l'importante question de la chirurgie du gros intestin, ici les quelques lignes, là les quelques observations se rapportant au cancer iléo-cœcal rendit plus ardue notre tâche. Cette difficulté s'accrut encore de ce fait qu'il existe peu de travaux d'ensemble sur le cancer du cœcum, la plupart des articles ont trait à la résection de l'anse iléo-cœcale quel que soit le processus pathologique qui l'ait nécessitée (tuberculose, invagination chronique, fistule ou cancer). Faire l'historique complet de cette dernière affection nécessiterait l'exposé de tous les travaux parus sur le cancer du gros intestin. Aussi nous limiterons-nous aux seules publications ayant trait au cancer de l'anse iléo-cœcale. Dans cette étude historique, un point se dégage de suite, c'est qu'il existe deux périodes nettement distinctes à envisager :

Une période de tâtonnement ;

Une période où le cancer du cœcum commence à prendre dans la littérature le relief qu'il mérite.

La première va de 1880 à 1900.

La seconde s'étend de 1900 à 1908.

Première période de 1880 à 1900. — Durant ces 20 années, rares sont les mémoires ou les thèses qui fixent à une date quelconque le tableau des connaissances acquises jusque-là sur le cancer du cœcum.

Tout d'abord c'est une longue période qui va jusqu'en 1894 où les observations se multiplient. Chacun des auteurs ayant observé un cancer du cœcum et ne craignant pas de soumettre ses résultats bons ou mauvais, apporte sa pièce à l'édifice qui lentement s'échafaude. Tout au plus deux statistiques intéressantes, celle de Billroth publiée par Salzer et comprenant 6 cas de cancers traités par la résection et celle de Czerny dans laquelle ne sont rapportés que 3 cas, méritent-elles d'être signalées. Les autres observations sont pour la plupart contenues dans les travaux d'ensemble qui commencent à mettre au point la question du cancer du gros intestin. Les rares publications toutes allemandes, ont trait à des modifications de technique

opératoire. Nous réservons une mention spéciale à l'article que Suchier fit paraître en 1889 dans le *Berliner Klinische Wochenschrift* sur le traitement opératoire des tumeurs du cœcum. En 1892 presqu'à la même date paraissent à la fois dans le *Deutsche Zeitschrift für Chirurgie* et dans les *Archiv für Klinische Chirurgie* les importants mémoires de Matlakowsky et de Salzer ; encore le cancer s'y trouve-t-il voisinant avec les sténoses cicatricielles (Matlakowsky) et les inflammations chroniques (Salzer).

Après 1892, les travaux vont se multiplier, déjà les cas sont assez nombreux pour esquisser l'histoire thérapeutique de la résection iléo-cœcale. En 1894 deux thèses sont soutenues simultanément devant la Faculté de Paris, celle de Baillet sur la résection du segment iléo-cœcal et celle d'Artus sur l'étude clinique du cancer du cœcum. Ces deux travaux qui semblent se compléter et auxquels il faut joindre la thèse de Vienne soutenue à Lille la même année, marquent en quelque sorte une des étapes de cette question. Durant de longues années, ces thèses resteront l'étude la plus complète de la question. Körte en 1895 dans un article du *Deutche Zeitschrift für Chirurgie* apporte sa contribution personnelle à l'étude des tumeurs de la région iléo-cœcale et complète la thèse de son élève Wolff parue à Berlin en 1893.

On connaît mieux le cancer du cœcum et certaines particularités d'évolution, certaines complications s'imposent à l'observation des cliniciens et des opérateurs. Notre maître Lejars, en 1897 dans la *Revue de Gynécologie*, trace le tableau clinique du cancer avec invagination et la ligne de conduite à tenir dans de tels cas, se basant sur un ensemble de 11 observations.

La coïncidence notée du cancer et de l'appendicite jointe aux modalités cliniques que peut revêtir cette dernière affection et aux difficultés de diagnostic qui en résultent sont exposés en 1898 par Fabre dans sa thèse sur les appendicites à forme néoplasique. Machard dans sa thèse de Genève 1899 sur l'extirpation du cœcum, n'apporte qu'un relevé incomplet de diverses observations.

A la fin de l'année 1899, Lardennois, dans sa thèse consacrée au traitement chirurgical du cancer du gros intestin, rassemble les 100 cas de cancer du cœcum dispersés dans la littérature médicale. Ce travail doit être retenu à titre documentaire seulement, car le cancer iléo-cœcal n'y occupe qu'une place de second ordre ; et à ce titre les tableaux synthétiques qu'il contient sont comme la caractéristique de cette première période, riche en documents sur lesquels s'élaborent les travaux d'ensemble de la deuxième période.

Deuxième période de 1900 à 1908. — La seconde période s'ouvre par une grande revue générale de De Bovis parue dans la *Revue de Chirurgie*, résumé très complet mais un peu confus des données cliniques et thérapeutiques — mais surtout cliniques — du cancer du gros intestin. Le cancer iléo-cœcal n'y occupe pas la place à part qu'il mérite. Seuls les quelques cas inédits que l'auteur fournit dans ses observations personnelles, viennent heureusement compléter le travail de Lardennois. Nous ne saurions nous arrêter dans ce rapide exposé aux publications de Baer (1900) et de Zimmermann (1900), elles ne s'appliquent pas exclusivement au cancer du cœcum. En 1901 et 1902 parurent dans le *Journal of the American Association* et dans les *Annals of Surgery* deux bons travaux. Ce sont les seuls articles qui traitent uniquement et complètement du cancer du cœcum et nous leur ferons dans le cours de ce travail de fréquents et intéressants emprunts.

Le premier dû à Mayo (de Rochester) est une rapide étude clinique et diagnostique du cancer de l'anse iléo-cœcale, mais l'auteur paraît n'avoir tracé que le plan d'un travail d'ensemble qu'il ne lui était pas possible de remplir dans cet article, simple publication *in-extenso* d'une communication faite dans une Société Savante. La technique opératoire tient une place tellement minime qu'elle appelle une publication ultérieure. Cumston tenta de mettre au point la question de la symptomatologie, du diagnostic et du traitement du cancer du cœcum se basant sur l'étude de 83 cas recueillis par lui dans la littérature médicale. Mais cet auteur fit œuvre de plagiaire et notre étonnement fut

grand de reconnaître dans certains chapitres de ce travail la traduction mot pour mot de la thèse d'Artus. A la même date Bertier, dans une thèse de Lyon, reprenait l'étude de l'entérectotomie dans les tumeurs du cœcum. La question dès ce moment est entrée dans une phase nouvelle. Les rapports de Souligoux, de Duret dans les Congrès de 1900 et de 1901, les observations apportées par Quénu et Hartmann à la Société de Chirurgie, durant ces dernières années, sont des preuves de la place que doit occuper le cancer du cœcum. Blanchard (Montpellier 1903) étudie dans sa thèse les indications opératoires.

A dater de cette époque le cancer de l'anse iléocolique est à nouveau dans les diverses publications et thèses Allemandes perdu dans l'exposé général du cancer du colon. Cette même confusion se retrouve dans différentes thèses de Lyon, Cavaillon, 1905. Coste, 1906. Jouffray et Viallet, 1907. Nous avons exclu à dessein de cet exposé historique général tout ce qui a trait aux perfectionnements successifs de la technique opératoire, nous réservant de faire complètement cette étude au début du chapitre que nous consacrons au traitement chirurgical du cancer du cœcum.

ETIOLOGIE

Fréquence. — Le cancer du cœcum est après celui de l'S iliaque le cancer le plus fréquent du gros intestin. La fréquence de cette affection est aisément mise en évidence par le tableau suivant :

	Cancer de l'intestin	Cancer du cœcum
Leichtenstern	153	32
Nothnagel	118	15
Bryant	110	7
Maydl	90	19
Riedel	23	3
König	10	3
Boas	15	6
Körte	19	6
Czerny	10	4
Mikulicz	106	20
Schloffer	32	15
Sörensen	25	4
Treves	98	4
Freidreich	21	4
Krönlein	36	9
Haussmann	268	48
Zimmermann	12	6
	1146	205
Soit en moyenne.	17,88 0\0.	

Age. — La courbe ci-jointe montre nettement que le maximum de fréquence est double.

De 30 à 40 ans, on compte 40 cas de cancer du cœcum ;

De 40 à 50 ans, on compte 45 cas du cancer du cœcum.

C'est entre 35 et 50 ans qu'apparaît le plus fréquemment le cancer de l'anse iléo-cœcale.



Fig. 1.

Sexe. — Le cancer du cœcum frappe avec une beaucoup plus grande fréquence le sexe masculin.

Sur 151 cas, nous trouvons :

107 malades du sexe masculin,

44 malades du sexe féminin.

Et dans le tableau ci-joint, nous avons essayé de montrer que les femmes sont surtout frappées de 40 à 50 ans et que les hommes le sont un peu plus tôt de 30 à 40 ans.

Hérédité. — Question toujours discutée, nous ne saurions la résoudre ici n'ayant pas en mains de données suffisantes. Disons seulement qu'il est des faits réellement positifs. L'hérédité ascendante ou collatérale est notée dans un certain nombre d'observations, chez un de ces malades vus par nous, le père était mort d'une occlusion aiguë qui paraissait bien être d'une nature cancéreuse si l'on s'en rapportait au récit du malade. Un malade est opéré à 38 ans de cancer du cœcum et sa sœur avait succombé auparavant avec les symptômes de la même affection.

Constipation. — Il est indiscutable que la constipation chronique doit avoir une certaine tendance à irriter la muqueuse du cœcum mais cela n'est rien moins que prouvé.

En effet la femme est beaucoup plus sujette à la constipation et cependant elle est beaucoup moins fréquemment atteinte que l'homme, de sorte qu'une telle cause prédisposante doit être révoquée en doute.

Inflammations antérieures. — Il en est deux que l'on retrouve dans les observations. L'une est fréquente, c'est l'appendicite, l'autre est plus rare, c'est la dysenterie.

Dans quatre cas, la dysenterie avait précédé l'apparition des signes du cancer iléo-cœcal.

Dix malades ont été opérés d'appendicite aiguë quelque temps avant le début du cancer.

Traumatisme. — Il est net dans trois cas. On sait que souvent la fréquence du traumatisme est beaucoup exagérée, les malades ayant toujours tendance à rapporter à un choc ou à un effort violent la tumeur apparue bien longtemps après ce léger accident.

ANATOMIE PATHOLOGIQUE

D'après les données anatomiques récentes, le cœcum forme une poche plus ou moins vaste dont la limite supérieure serait indiquée par un plan transversal passant immédiatement au-dessous de l'embouchure de l'iléon dans le gros intestin c'est-à-dire au-dessous de la valvule de Bauhin.

Au point de vue anatomo-pathologique, comme au point de vue chirurgical on ne saurait restreindre l'étude du cancer du cœcum aux localisations néoplasiques occupant cette poche sous-valvulaire.

Il faut étendre cette étude à tout le segment iléo-cœcal c'est-à-dire à l'anse intestinale longue de 20 à 25 cm. qui comprend non seulement le cœcum mais les premiers centimètres du colon ascendant et les derniers autres de l'iléon. Un cancer prenant naissance en ce point du cœcum envahit ordinairement soit le colon ascendant, mais plus rarement l'iléon. Inversement un cancer de la première portion du colon ascendant peut envahir le cœcum et au point de vue du traitement la même technique opératoire leur doit être appliquée.

Siège anatomique du cancer du cœcum. — Le cancer n'intéresse pas avec une égale fréquence tous les points de vue de l'anse iléo-cœcale.

On peut dire que la localisation la plus fréquente se rencontre au niveau de la valvule de Bahin. C'est là le point de départ le plus ordinaire (dans les 2/3 des cas communs), de la tumeur néoplasique.

Rares sont les cancers localisés à la paroi antérieure du cœcum. D'ordinaire lorsque l'envahissement de cette face est noté dans

les observations, c'est que déjà l'organe tout entier est atteint. Cependant nous avons trouvé cette localisation indiquée nettement dans les cas de Rokitanski et de Homans.

La localisation sur la face postérieure du cœcum est plus fréquente et ce fait est important à signaler car ces formes postérieures ont une grande tendance à envahir les plans profonds et à s'y fixer rendant de la sorte plus difficile la tâche du chirurgien.

Forme anatomique du cancer du cœcum. — Anatomiquement le cancer du cœcum comme tous les autres cancers du gros intestin présente deux formes :

Soit la forme latérale caractérisée par la localisation de la tumeur en un point assez bien limité ;

Soit la forme circulaire, plus particulière au cancer de l'S iliaque, elle se rencontre cependant au cœcum.

Dans l'observation de M. le Professeur Terrier, jointe à notre travail, il est noté que la tumeur occupait tout le cœcum et en rétrécissait la lumière. Histologiquement, le tissu conjonctif paraît entrer peu dans la composition du cancer du cœcum, car la forme squirheuse y est d'une extrême rareté. Presque toutes les tumeurs appartiennent au titre encéphaloïde. Ainsi s'expliquent les caractères macroscopiques presque toujours les mêmes de ces tumeurs du cœcum.

Examen macroscopique. — Le cœcum présente un volume variable. Parfois faiblement hypertrophié dans les formes de cancer infiltrant il présente dans beaucoup d'observations un volume plus considérable dépassant celui du poing ou même celui d'une tête de fœtus à terme. La déformation qu'entraîne l'augmentation de volume de l'organe est, au même titre que lui, très variable.

Tantôt, le cœcum est à peine reconnaissable. On est guidé au cours de l'opération par la fin de l'iléon qui paraît se perdre dans une masse informe. Tantôt au contraire la poche cœcale se reconnait aisément, mais une ou plusieurs bosselures viennent modifier son aspect normal.

Au palper, c'est une masse dure comme cartonneuse qui ne se laisse ni plisser ni pincer.

Cette dureté peut être dans quelques cas rares assez localisée pour qu'on ait tenté la résection partielle de la tumeur. Il est vrai que dans de tels cas, il faut admettre ou que le néoplasme fut saisi tout à fait à son début ou plus vraisemblablement qu'il s'est agi de tumeurs inflammatoires. A travers les parois cœcales, on peut parfois sentir la masse qui occupe la lumière du cœcum. Le plus ordinairement de tels cas ont trait à des cancers valvulaires encore localisés et cette sensation fut parfois tellement nette qu'on incisa le cœcum ou le colon ascendant au cours de l'intervention avant d'entreprendre la résection immédiate de l'anse iléo-cœcale.

Au-dessus du rétrécissement surtout dans les cancers valvulaires l'intestin grêle est ordinairement très dilaté, sa paroi musculaire s'est hypertrophiée pour lutter contre l'obstacle ; parfois le néoplasme envahit la partie terminale de l'iléon sur une longueur de 4 à 6 centimètres en moyenne. Le colon ascendant est souvent le siège d'une production néoplasique en continuité directe avec la tumeur primitive ; parfois comme dans une de nos observations il existe une bande de muqueuse saine entre les deux tumeurs. Au-delà si la sténose est marquée, le colon est rétréci.

Le palper permettra de reconnaître les masses ganglionnaires de l'angle iléo-cœcal et de la face postérieure du cœcum, mais nous reviendrons ultérieurement sur l'étude de ces adénopathies.

Aspect du cancer après ouverture de la cavité cœcale. — Notons tout d'abord la grande épaisseur des tuniques qu'il faut traverser pour pénétrer dans le cœcum. Cette hypertrophie due à l'infiltration néoplasique peut atteindre jusque 4 et 5 centimètres et un épaississement de 2 centimètres est une chose presque normale en matière de cancer cœcal. Parfois cependant la paroi cœcale est extrêmement mince ; elle l'était à ce point dans l'observation de Schiller qu'elle laissait filtrer les gaz intestinaux. Cette minceur est due en général à l'existence d'une ulcération néoplasique ayant creusé les tuniques du cœcum et tendant à aboutir à la perforation de l'organe.

Le cœcum ouvert, deux cas peuvent se présenter :

Ou le cancer siège sur la valvule ;

Ou le cancer occupe une plus ou moins grande étendue des parois du cœcum.

Le cancer valvulaire se présente sous l'aspect d'une tumeur volumineuse qui obstrue la lumière du cœcum, bourgeonnante, plus ou moins mobile, cette tumeur déforme totalement la valvule. En général elle n'est pas nettement limitée aux lèvres de l'orifice valvulaire et déjà l'envahissement des parties voisines du cœcum est nettement évident. L'intérêt de cette variété de tumeurs réside tout entier dans la sténose rapide qu'elles déterminent. Les deux lèvres de l'orifice hypertrophié ne permettant plus le passage des matières fécales, aussi les cancers de la valvule prédisposent-ils à l'occlusion aiguë.

Il est cependant des formes ulcéreuses qui aboutissent à la disparition complète de la valvule mais qui rapidement aussi envahissent la paroi du cœcum ; de telles tumeurs ulcérées entraînent moins fréquemment l'arrêt des matières.

Le cancer du cœcum proprement dit se présente parfois sous la forme de masses végétantes faisant saillie dans la cavité du cœcum à la façon de masses polypeuses mal pédiculées. Ces masses peuvent exister sur toutes les faces du cœcum et arriver à obstruer presque complètement sa lumière. Plus fréquemment le cancer infiltre une des parois du cœcum et s'ulcère rapidement. Les lésions revêtent aussi l'aspect suivant : l'une des faces est le siège d'une sorte d'ulcération à fond bourgeonnant couverte de caillots sanguins, de débris sphacéliques, d'odeur infecte. Dans un cas qu'il nous fut donné d'observer dans le service de notre maître le professeur Quénu, l'ulcération qui s'étendait presque à tout le cœcum était couverte d'un dépôt verdâtre qui témoignait de l'intensité du processus sphacélique. Cette tumeur reproduite dans un des dessins ci-joints montre bien l'étendue de cette ulcération.

Les bords de l'ulcération surélevés sont formés de masses dures comme taillées dans l'épaisseur même des bourgeons charnus. Ils encadrent la perte de substance et d'autre part se

continuent insensiblement avec le reste de la paroi du cœcum.

Ces ulcérations produisent un suintèment abondant et d'une extrême fétidité. Le râclage permet de décéler la présence de suc cancéreux en quantité notable. Les caractères de l'ulcération et sa tendance au sphacèle méritent d'être retenus, car ils expliquent certaines complications septiques qui peuvent apparaître au cours de l'évolution anatomique du cancer du cœcum.

Evolution anatomique du cancer du cœcum. — *Le cancer valvulaire.* — Le développement de plus en plus marqué de la tumeur tend à obstruer l'orifice iléo-cœcal. De plus, les contractions péristaltiques qui poussent le contenu de l'intestin grêle dans le cancer du cœcum entraînent peu à peu la tumeur jusque dans le colon ascendant, l'iléon s'engage à la suite de la tumeur et l'invagination est constituée.

La tumeur invaginée peut siéger en différents points. Elle peut occuper, soit le colon ascendant, soit le colon transverse, soit même comme dans le cas de Lauenstein l'S iliaque. Elle peut se fixer en un point quelconque de son trajet colique et devenir irréductible rétrécissant la lumière du colon, elle peut devenir une cause d'occlusion.

La forme ulcéreuse provoque au cours de son évolution deux sortes de lésions : les unes mécaniques et les autres septiques.

L'extension progressive de l'ulcération peut aboutir comme nous l'avons dit à la perforation de l'organe. L'infection partie de la tumeur va s'étendre aux tissus environnants par voie lymphatique. Le péritoine de la fosse iliaque réagit et le processus de défense aboutit à la formation d'adhérences qui fixent la tumeur aux plans profonds. Mais l'infection n'agit pas seulement en déterminant une péritonite locale adhésive. Plus sévère elle entraîne fréquemment la formation d'abcès le plus souvent rétro-cœcaux parfois pré ou latéro-cœcaux, bien étudiés par Jouffray (Thèse Lyon 1907). Ce sont des petits abcès qui contiennent en général à peine une cueillerée à bouche d'un pus fétide riche en microbes de toutes espèces et surtout riche en anaérobies. — Si le cœcum peut se fixer au péritoine pariétal postérieur, il peut également envahir le péritoine pariétal anté-

rieur, la tumeur adhère en avant peu à peu l'infiltration gagne les muscles. Le processus ulcéreux aboutissant à la perforation de l'organe, une fistule stercorale s'établit ; parfois les adhérences fixent le cœcum non seulement au péritoine pariétal mais aux organes voisins. Le colon transverse et ordinairement une anse grêle voisine se trouvent englobés dans la masse néoplasique. Le dessin ci-joint présente un exemple remarquable de cet englobement d'une anse grêle dans un cancer du cœcum. L'anse grêle et le cœcum durent être réséqués en même temps. La tumeur peut également adhérer aux parois vésicales et aboutir à l'ouverture d'un abcès péri-cancéreux néoplasique dans la cavité vésicale.

En résumé, tumeur bourgeonneante ou ulcération cancéreuse aboutissant à la fermeture incomplète de la lumière du cœcum avec ou sans invagination suivant les cas, ou au contraire entraînant la perforation du cœcum et la formation d'un abcès suivi d'une fistule intestinale.

Tels sont les stades ordinaires de l'évolution du cancer du cœcum.

Anatomie microscopique. — Il serait superflu de refaire ici une étude histologique complète des divers types que peut revêtir le cancer du cœcum, il est deux points cependant qui méritent d'être notés.

Le cancer du cœcum est souvent un épithélioma à début glandulaire et présentant le type de l'adéno-carcinome. Nous avons relevé l'adéno-carcinome dans 23 des cas enregistrés dans nos observations.

L'épithélioma cylindrique est notée 9 fois.

Le carcinome paraît être le type le plus fréquemment observé puisque nous le retrouvons signalé 76 fois sur 133 cas de tumeur maligne du cœcum.

En outre, la dégénérescence colloïde est loin d'être rare, nous la trouvons relatée dans dix cas.

Quant au sarcome, affection du jeune âge, il est plus rare : 11 cas dont 4 de lympho-sarcome, constituent l'ensemble des

tumeurs de cette nature que nous avons pu retrouver. Il faut joindre à cette énumération déjà longue :

Un cas de squirrhe,

Un cas de lympho-endothéliome,

Un cas de myxo-adénome.

Cette liste des types histologiques que revêt le cancer du cœcum est forcément incomplète car dans nombre d'observations, l'examen macroscopique de la tumeur enlevée fait défaut.

LES ADENOPATHIES DANS LE CANCER DU CŒCUM

Le cœcum et l'appendice possèdent un réseau lymphatique beaucoup plus riche que celui des autres segments du tube intestinal.

De ce réseau partent trois groupes de vaisseaux lymphatiques :

Le groupe cœcal antérieur se porte en haut et en dedans, traverse 2 ou 3 petits relais ganglionnaires situés dans l'épaisseur du repli iléo-cœcal et gagne ensuite le groupe ganglionnaire placé au niveau du segment terminal de l'artère iléo-cœcale ;

Le groupe cœcal postérieur, satellite de l'artère cœcale postérieure, il traverse 3 à 6 petits ganglions cœcaux postérieurs placés juste à la jonction de la face postérieure et de la face interne du cœcum.

Ces ganglions tapissés par le feuillet viscéral sont directement appliqués sur la face postérieure du cœcum.

Après avoir doublé ce relai des troncs lympatiques vont se terminer dans le groupe iléo-cœcal.

Le groupe appendiculaire, satellite de l'artère appendiculaire, traverse quelques petits rétro-iléaux et aboutit au groupe ganglionnaire de l'angle iléo-cœcal.

En résumé cette description anatomique que nous empruntons au *Traité d'Anatomie* de M. le Professeur Poirier, est très importante à noter. Pour mieux encore mettre en évidence ce groupe ganglionnaire iléo-cœcal, nous avons fait reproduire une des figures annexées à l'article de MM. Poirier et Cunso. C'est en effet dans ces ganglions de l'angle iléo-cœcal que se propage le cancer du cœcum. Toutefois les petits ganglions retro-cœcaux sont intéressants à noter, car leur envahissement

inflammatoire ou néoplasique nous semble bien de nature à établir rapidement une zone d'adhérence postérieure qui va fixer le cœcum aux plans profonds.

Il serait vrai de dire que l'envahissement lymphatique est la règle dans le cancer du cœcum si l'on s'en tenait aux seules descriptions macroscopiques. En effet dans presque toutes les observations complètement rapportées, il est noté que l'opérateur a

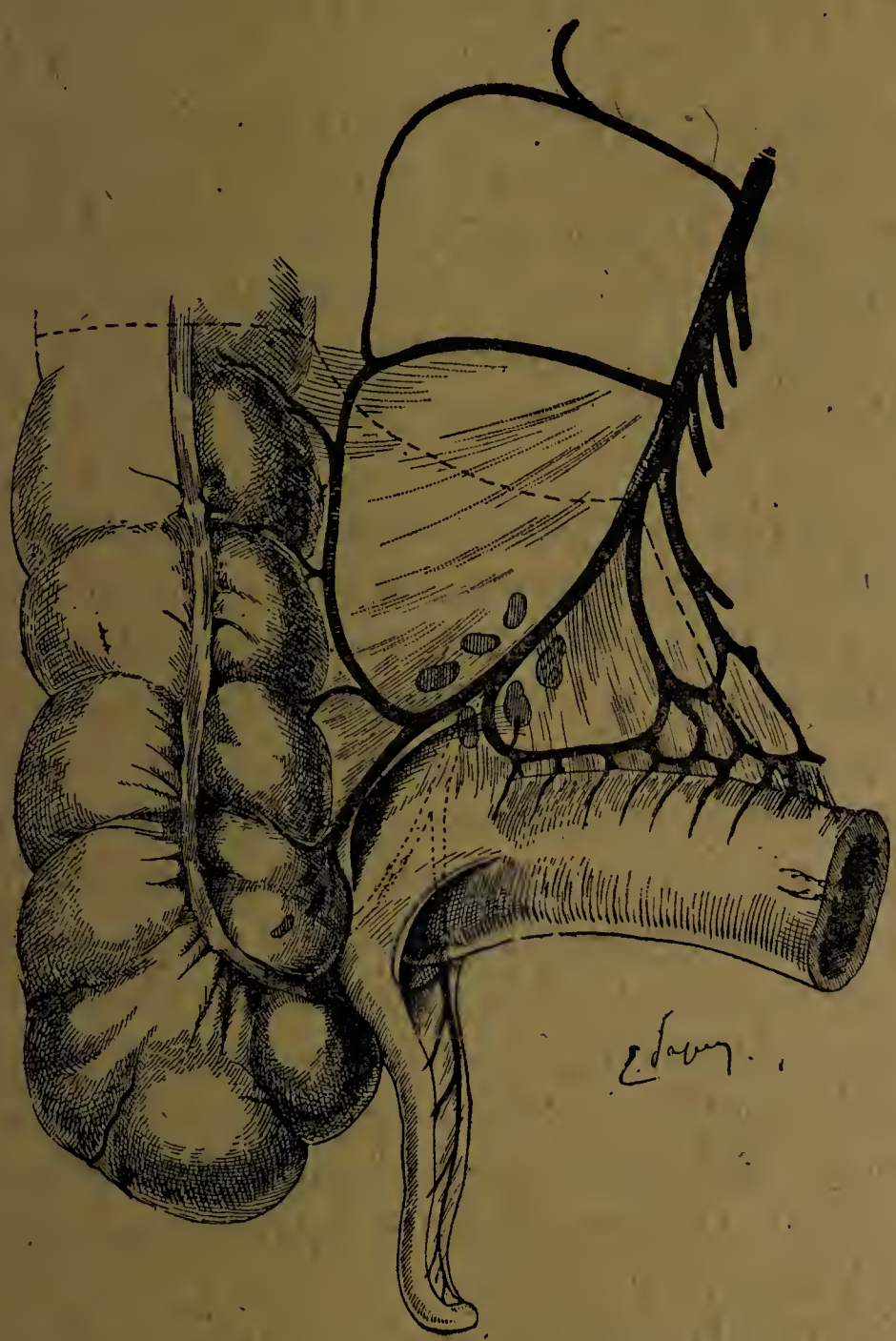

Fig. 2.

reconnu la présence de petites masses dures plus ou moins volumineuses (pois, noisettes) occupant nettement l'angle formé par la jonction de l'iléon et du cœcum. Constatées et palpées au cours de l'acte opératoire, ces masses ganglionnaires présentaient

disent les observateurs, macroscopiquement cette hypertrophie et cette dureté particulière qui paraissent être la signature de la dégénérescence cancéreuse.

Outre ces ganglions du méso-cœcum, il existait parfois des ganglions postérieurs qui paraissaient répondre au groupe satellite de l'artère cœcale postérieure et ces masses ganglionnaires adhérentes d'une part au cœcum, d'autre part à la paroi postérieure, unissaient le cœucum au péritoine pariétal.

Il est intéressant de noter que les observations, et en particulier celles qui nous viennent d'Allemagne, si riches en documents sur les caractères macroscopiques des ganglions de l'anse iléo-cœcale, ne contiennent aucunes données sur leurs caractères microscopiques. On s'étonne même qu'ayant si bien décrit l'envahissement ganglionnaire, ces anatomo-pathologistes n'aient pas eu la curiosité de contrôler au microscope les lésions de ces ganglions.

Pour rendre plus nettement évidente cette absence absolue de toutes données microscopiques, j'ai joint à chacune des observations le résultat de l'examen microscopique des ganglions. Il suffit de jeter les yeux sur ces observations pour voir que sur 155 cas les ganglions ont été examinés sept fois. Cependant sur ces quelques faits des contradictions apparaissent déjà ; dans deux cas de Mayo, par exemple, nous relevons l'absence de tout envahissement néoplasique dans des ganglions qui étaient manifestement hypertrophiés. Cette hypertrophie est due toute entière à des lésions inflammatoires. Aussi bien Cumston dans l'article mentionné dans notre exposé historique n'a-t-il pas manqué d'attirer l'attention sur ce fait un peu spécial et d'un intérêt primordial au point de vue des résultats éloignés des résections du cœcum pour cancer.

Nous relevons à la fin de cet article ces lignes qui valent d'être soulignées : « S'il pouvait être prouvé que dans la majorité des cas de cancer de l'intestin, les ganglions sont longtemps indemnes de dégénérescence cancéreuse, ce serait un argument des plus décisifs en faveur de l'opération radicale ».

De Bovis d'ailleurs en 1900 rapportant un cas de Lennander

dans lequel des ganglions hypertrophiés furent abandonnés dans le ventre après une résection aussi large que possible, il n'existait pas traces de récidives après 7 ans. Se basant sur ce fait De Bovis écrivait : « La présence des glandes mésentériques infiltrées n'est pas une contre-indication opératoire ».

Il faut arriver en 1904 pour retrouver signalée cette tendance marquée du cancer du colon à n'envahir les glandes lymphatiques avoisinantes qu'aux dernières périodes de la maladie (Bilton Pollard).

Les quelques données sur la question si intéressante des adénopathies cancéreuses n'appartiennent pas, il est vrai, en propre au cancer du cœcum. Toutefois il faut bien remarquer que deux cas d'envahissement ganglionnaire signalés dans nos observations se rapportent à des cancers déjà très avancés. Celle de Tokarenko 1897 a trait à un néoplasme très étendu, ayant nécessité une opération de trois heures de durée. Dans le cas de Czerny, 1896 (rapporté par Schiller), la tumeur présente déjà un court prolongement vers la ligne médiane et n'est que peu mobile ; il est vrai qu'il s'agissait, de plus, d'un homme relativement jeune, 35 ans 1/2, et d'une tumeur lympho-sarcomateuse. Dans les deux cas de Mayo, au contraire, l'extirpation paraît avoir été assez facile et la guérison opératoire fut obtenue sans incident.

En 1904, Clogg revint sur cette question de l'envahissement ganglionnaire dans les néoplasmes du cœcum. Battant en brèche l'opinion émise jusqu'à ce jour que l'envahissement se limite aux ganglions de l'angle iléo-colique, il admet que dans le cancer du cœcum la chaine ganglionnaire qui suit à quelque distance le bord interne du colon ascendant est envahie. Cette chaine serait en continuation directe avec les ganglions du méso-cœcum et appartiendrait au territoire du cœcum. De même il aurait trouvé dans 5 cas des ganglions situés dans la partie terminale du mésentère et dans un cas de résection du cœcum suivie de mort 8 jours après il trouva dans l'extrémité terminale du mésentère des ganglions nettement envahis par le cancer.

Ces observations apportées par Clogg sont favorables à l'envahissement des ganglions par le néoplasme et ont un grand intérêt

au point de vue de l'étendue des segments à réséquer dans l'ablation iléo-cœcale.

Dans un cas de Tixier de Lyon relaté dans la thèse de Cavaillon, des coupes sériées furent pratiquées sur des ganglions présentant les caractères des ganglions néoplasiques et montrèrent de la congestion des follicules sans présenter aucune cellule à type intestinal.

Dans une de nos observations personnelles les ganglions furent examinés avec le plus grand soin un à un et de ces ganglions tous hypertrophiés et que l'on pensait atteints de dégénérescence cancéreuse, un seul, celui le plus rapproché de la lésion présentait un envahissement très net. Les autres présentaient seulement une altération inflammatoire sans rien de caractéristique.

Cette inflammation chronique déterminant l'hypertrophie du ganglion et sa consistance dure se conçoit aisément dans le cancer du cœcum: La surface ulcérée du néoplasme riche en microbes de toutes espèces sème l'infection dans les voies lymphatiques dont les ganglions réagissent par un processus d'hypertrophie inflammatoire non cancéreux. Le cancer du cœcum est donc bien un cancer local restant longtemps local et cette notion de la présence des ganglions non envahis par le cancer fait espérer au chirurgien qu'après une résection large non seulement de la fin de l'iléon et de quelques centimètres du colon mais de 10 à 12 centimètres d'iléon et de tout le colon ascendant avec les chaines ganglionnaires correspondants, la limite du mal a été dépassée. Ceci permettra de comprendre ces beaux cas de survie, véritables guérisons que nous avons pu recueillir dans un certain nombre d'observations.

SYMPTOMATOLOGIE

L'évolution anatomique du cancer du cœcum se manifeste au point de vue clinique par un ensemble de symptômes qui se retrouvent à peu près identiques, dans toutes les observations que nous avons parcourues. Mais ces signes d'abord vagues qui consistent en des phénomènes douloureux d'une part et des troubles de la fonction intestinale d'autre part ne tendent à se grouper et à présenter un tableau complet que lorsque l'existence d'une induration dans la fosse iliaque droite localise déjà le diagnostic.

Début. — Le début du cancer du cœcum n'offre aucun symptôme vraiment caractéristique. Les premières manifestations cliniques sont des plus vagues pouvant passer presque inaperçues et ne permettant pas de préciser la durée exacte de cette période. Aussi lui a-t-on donné le nom de période latente. En réalité cette dénomination ne lui convient pas car si on analyse de plus près les faits qui lui appartiennent, on orientera le diagnostic vers le cancer de l'intestin.

Dans une première période, les symptômes fonctionnels dominent la scène.

Dans une deuxième période s'ajoutent les symptômes physiques seuls réellement caractéristiques dans la plupart des cas.

Les signes fonctionnels sont : les douleurs, les troubles gastro-intestinaux.

LES DOULEURS

Caractères. — Elles revêtent diverses modalités.

Tantôt ce sont des sensations vagues comme une plénitude douloureuse dans le côté droit de l'abdomen.

Tantôt ce sont des crises de coliques, d'abord peu vives, durant à peine quelques minutes, ne retenant pas l'attentiou du malade. Mais peu à peu ces crises deviennent plus intenses, durant un temps beaucoup plus long. Ces crises sont alors extrêmement douloureuses. C'est une sensation de torsion, de déchirement commençant vers l'ombilic et venant se terminer dans la fosse iliaque droite.

Il est des observations où les crises sont si rapprochées (toutes les 10 minutes, tous les 1/4 d'heure) et si pénibles que le malade réclame à tout prix une opération.

Siège. — Ces douleurs siègent dans le plus grand nombre des cas au niveau de la fosse iliaque droite, dans la région qui répond au point de Mac Burney. Parfois cette localisation n'est pas nette, mais la douleur qui s'étendait à tout l'abdomen se localise en un temps plus ou moins long. A côté de ce siège, il faut signaler la fréquence des douleurs de la région ombilicale ou péri-ombilicale ou dans le flanc droit.

Irradiations. — Les douleurs d'ailleurs ont rarement un caractère de fixité absolue. Elles s'irradient d'ordinaire par ordre de fréquence, dans la région inguinale droite (10 sur 98 cas), dans la région lombaire ou dans la base du thorax en demi-ceinture.

TROUBLES GASTRO-INTESTINAUX

Souvent les premiers en date, précédant même l'apparition des douleurs, ces troubles digestifs revêtent parfois le masque de certaines affections stomacales. Le malade se plaint de troubles gastriques, inappétence, digestions difficiles, nausées et même vomissements alimentaires, parfois bilieux et un tel tableau clinique égare le diagnostic. Le malade est traité durant une période assez longue pour des troubles stomacaux. D'ordinaire, ces symptômes n'existent pas seuls et des troubles du côté de l'intestin coexistent. Tel malade qui jusque-là avait présenté une régularité parfaite de ses fonctions voit s'établir une constipation

marquée. Les selles sont plus rares et durant deux ou trois jours même elles font défaut. Il faut recourir aux laxatifs pour les provoquer et quelquefois la défécation s'accompagne de crises douloureuses dans le flanc droit. Souvent les garde-robes qui terminent cette période de constipation au lieu d'être constituées par des matières dures, sont molles, presque diarrhéiques. On voit la diarrhée alterner avec la constipation, ces alternatives n'échappent pas aux malades et sont un bon signe clinique que l'on trouve rapporté dans nombre d'observations.

Cependant la constipation tend à devenir plus marquée, elle dure plus longtemps et se termine par des débâcles. La petite occlusion est constituée.

Si l'affection est livrée à elle-même, les crises d'obstruction se multiplient et aboutissent à la plus grave des complications : l'occlusion aiguë qui sera étudiée dans un chapitre spécial.

Dans quelques cas, la constipation cède le pas à une diarrhée tenace, résistant à toutes les médications. Ces diarrhées affaiblissent considérablement le malade. On ne les a notées d'ailleurs que dans la période terminale. Point de doute qu'il ne s'agisse dans ces cas de diarrhées toxi-infectieuses dues à la résorption des produits septiques au niveau de l'ulcération cancéreuse. Dans quelques cas on peut noter des glaires et surtout du muco-pus dans les selles, mais ce fait est rare et n'a rien de spécial.

Cette diarrhée s'accompagne aussi souvent d'un ténesme douloureux. Crämer le déclare peu fréquent dans le cancer du cœcum.

Les hémorragies sont également rares.

Elles revêtent deux types cliniques :

La grande hémorragie est exceptionnelle, on ne la trouve signalée que deux fois sur 98 observations (Kettley et Duret). Elle peut être la première manifestation d'un cancer jusque-là latent.

Les petites hémorragies (7 cas sur 98 observations). Ce sont parfois de petites stries rougeâtres enrobant les matières fécales. Parfois le sang digéré après un séjour plus ou moins long dans le

colon est rendu sous forme de boudins noirâtres ou de matières poisseuses et noires. Les malades que cet aspect ne frappe pas déclarent n'avoir jamais présenté de sang dans leurs garde-robes (Observation).

L'état général est assez lentement atteint. Le malade s'amaigrit peu à peu et sent progressivement diminuer sa résistance physique. Les troubles digestifs, les douleurs abdominales et surtout la diarrhée quand elle existe achèvent d'altérer rapidement la santé du sujet. Peu à peu l'amaigrissement devient considérable et on le trouve relaté assez notable dans la plupart des observations. Un malade de Mayo avait perdu 40 livres en moins de 6 mois. Le pouls et la température ne présentent aucune modification. — Quand la fièvre apparaît elle traduit les phénomènes inflammatoires locaux et souvent l'apparition d'une suppuration péri-cœcale.

Signes physiques. — Leur apparition caractérise la deuxième période de l'affection et le signe le plus essentiel est l'existence d'une tumeur siégeant dans la région iléo-cœcale. Chez tout malade soupçonné porteur d'un cancer iléo-cœcal, l'examen méthodique de l'abdomen doit être pratiqué avec le plus grand soin.

A l'inspection. — L'abdomen présente en général un léger degré de ballonnement dû à la distension des anses intestinales grêles, ainsi s'explique la voussure que forme la région ombilicale et la sonorité plus marquée presque tympanique à ce niveau contrastant avec la légère submatité de la région iléo-cœcale. De plus, il est fréquent, si le malade est en période de constipation même légère sous l'influence d'un petit choc ou même spontanément de voir une anse grêle se gonfler et dessiner sa saillie sur les plans superficiels de la paroi abdominale. Sous la main qui la palpe, cette anse chemine dure comme contracturée, se dirigeant de l'ombilic vers la fosse iliaque droite. Cette contracture décrite par Nothnagel dans les tumeurs du gros intestin sous le nom de (darmsteifung) est un bon signe de l'existence d'un rétrécissement du calibre de l'intestin. — Elle traduit l'effort de l'anse grêle pour forcer l'obstacle s'opposant au cours des matiè-

res fécales et son intensité est d'autant plus grande que l'hypertrophie de la paroi intestinale est plus accusée. Mais si le malade a déjà présenté quelques crises d'obstruction, si l'intestin est épuisé par ses efforts constants, la contraction péristaltique ne se produit plus ou se produit en un point éloigné de l'obstacle là où le muscle intestinal a gardé une certaine puissance. — Crämer dans un article paru dans le Deutsche Medizinische Wochenschrift de 1901 sur le diagnostic du cancer du gros intestin a bien insisté sur ce fait qui nous paraît pouvoir s'appliquer à l'anse iléo-cœcale. — Cette contraction intestinale se réduit avec un bruit de gargouillement qui peut être perçu à distance et s'accompagne d'une sensation de torsion assez spéciale que les malades n'omettent pas de signaler.

Palpation. — *Mode d'exploration de l'anse iléo-cœcale.* — La palpation méthodique de la fosse iliaque a été discutée en 1890 par Obraztsow (de Kiew). Les données de cet auteur ont été confirmées par les recherches d'Artus et consignées dans sa thèse de 1894. Nous avons retrouvé cette description dans l'article de Cumston de 1902 qui n'a d'ailleurs fait que copier Artus, et nous tenons à la reproduire, avec cette simple restriction, c'est qu'elle ne s'applique qu'au cas où le cœcum occupe sa situation normale et où le malade ne présente aucun ballonnement du ventre. Elle serait surtout applicable aux cas où l'examen du malade est fait sous chloroforme. Depuis bientôt 4 ans dit Obraztsow, je me suis aperçu en palpant la fosse iliaque qu'il était possible de sentir outre le cœcum, une anse intestinale présentant à peu près la grosseur de l'index. Cette anse située au fond de la fosse iliaque droite, offre une longueur de 6 à 8 centimètres et se dirige obliquement de haut en bas, de dehors en dedans; son bout supérieur est en rapport avec la partie de la surface extérieure du cœcum; l'inférieur se trouve près du détroit supérieur du bassin, dans le voisinage du bord externe du muscle droit de l'abdomen.

Une ligne menée d'une épine iliaque antéro-supérieure à l'autre, divise cette anse en deux parties égales et le point de rencontre de l'anse et de cette ligne inter-épineuse est situé à une

distance de 7 centimètres de l'épine iliaque antéro-supérieure du côté droit.

Cette anse intestinale appréciable à la palpation est la partie terminale de l'iléon qui vient s'aboucher dans le cœcum. M. Obraztsow a également découvert au fond de la cavité abdominale, en pressant sur la région limitée en dedans par le bord externe du muscle droit et en dehors par le bord interne du colon ascendant, la présence de plusieurs ganglions mésentériques dont on peut apprécier le volume. Pour palper l'iléon, on se sert des quatre derniers doigts de la main droite, tenus perpendiculairement au grand axe de l'anse intestinale à explorer. Comme le grand axe de l'iléon se dirige du bassin vers le cœcum, à peu près parallèlement au ligament de Poupart, la ligne de direction des doigts qui palpent doit être perpendiculaire à ce ligament. Puisque l'on sait qu'il existe, comme il a été dit plus haut, une distance de 7 centimètres entre l'épine iliaque antéro-supérieure droite et l'iléon, au point où cette anse rencontre la ligne inter-épineuse, il suffit de mesurer cette distance et de plonger les doigts dans la fosse iliaque droite, au niveau du point ainsi déterminé pour trouver l'anse intestinale en question.

La palpation doit être pratiquée avec douceur et délicatesse, pendant que le malade fait des inspirations profondes afin d'éviter la contraction des muscles de la paroi abdominale.

Pour la recherche des ganglions mésentériques, les quatre doigts de la main droite placés près du bord externe du muscle droit de l'abdomen au niveau de l'ombilic, plongent au moment d'une inspiration profonde jusqu'à la face postérieure de la cavité abdominale en palpant soigneusement la moitié droite de la région verticale lombaire ; en dirigeant les doigts en bas et en dehors du muscle droit, toujours au niveau de l'ombilic, on arrive à l'angle formé par l'iléon et le colon, au point où se trouvent les ganglions hypertrophiés du mésentère.

La palpation faite avec soin suivant la méthode que nous venons d'indiquer permet de découvrir dans la fosse iliaque l'existence d'une tumeur, souvent d'ailleurs le malade a déjà reconnu sa présence et indique lui-même son siège exact.

La tumeur. — Siège. — Elle siège le plus ordinairement dans la fosse iliaque droite (95 fois sur 98 cas), mais ce n'est pas là la seule situation qu'elle puisse occuper. Le cœcum peut se trouver anormalement soit dans le flanc droit, soit même presque sous le foie. Plus ou moins longs peuvent être les ligaments qui l'attachent à la paroi. Ces deux conditions expliquent les différents sièges que peut occuper la tumeur cœcale. On la rencontre mais très rarement dans la fosse lombaire (2 cas sur 98) ou au niveau de l'ombilic (1 cas sur 98).

Mobilité. — D'ailleurs c'est au début une tumeur mobile, parfois même si son amarre postérieure est longue, très mobile on peut déplacer la tumeur facilement de dehors en dedans, mais on la mobilise avec beaucoup plus de difficulté de bas en haut. Ce qu'il est donné mais très rarement d'observer, c'est une sorte de réduction de la tumeur dans la fosse lombaire sous la pression de la main qui la palpe. Cette mobilité est importante au point de vue du diagnostic et explique certaines erreurs (cas de Gilford et de Lawson où la tumeur fut prise pour un rein mobile).

Dès que des phénomènes inflammatoires se surajoutent, la tumeur se fixe à la fosse iliaque et perd sa mobilité. De Bovis déclare que les cancers du cœcum présentent avec une fréquence à peu près égale la mobilité ou la fixité relative. D'ailleurs cette mobilité ne permet pas de conclure à l'absence d'adhérences de la tumeur et parfois une tumeur qui jouissait de mouvements assez étendus fut trouvée presque soudée à la paroi.

Caractères de la tumeur. — Dans presque toutes les observations les mêmes caractères se retrouvent.

C'est une tumeur dure, inégale comme bosselée. Sa pression ne détermine en général qu'une douleur assez faible. Ses limites parfois nettes se confondent dans d'autres cas avec les plans environnants. Quant aux dimensions de la tumeur, elles varient suivant les cas.

Parfois assez petite, elle a :

Dans 28 observations, le volume d'un noix, d'un œuf, d'une mandarine.

Dans 30 observations, le volume du poing.

Dans 9 observations, le volume de deux poings d'adulte.

Dans quelques cas, vraiment considérable, elle s'étend du bord inférieur du foie au ligament de Poupart dans le sens vertical, et de l'épine iliaque antérieure et supérieure à l'ombilic transversalement ; mais une tumeur d'un tel volume est rare.

En résumé : tumeur de la fosse iliaque douée d'une certaine mobilité, de volume variable, de consistance dure, inégale le plus ordinairement, indolore, tels sont les caractères cliniques du cancer du cœcum.

Mais il faudra toujours se rappeler que ces caractères ne répondent pas absolument à la réalité et que telle tumeur, de volume petit, sera retrouvée au cours de l'opération, d'un volume double ou triple ou inversement. Et cette variété dans le volume de la tumeur qui est parfois notée dans les jours qui précèdent l'intervention s'explique aisément par l'hypertrophie musculaire et la dilatation de l'anse située en amont de la tumeur.

De plus, on ne percevra pas toujours une tumeur aussi nette, les sensations seront plus diffuses, le clinicien ne parlera pas de tumeur à limites plus ou moins nettes, mais d'une sorte de résistance ou d'empâtement profond qui lui fera supçonner l'existence d'une tumeur cœcale ; c'est la sensation parfois résumée au lit du malade par ces mots : « La fosse iliaque droite n'est pas libre ».

Le toucher rectal chez l'homme, le toucher vaginal chez la femme, ne sont d'aucune espèce d'utilité au point de vue séméiologique. On ne saurait apprécier le cœcum par le toucher rectal que dans les cas de ptose de l'organe dans le petit bassin, mais il ne faut jamais négliger ces méthodes d'investigation car leur importance diagnostique ne saurait dans certains cas être mise en doute.

En résumé, pris à part, chacun de ces symptômes fonctionnels ou physiques ne présente une valeur absolue ; la tumeur elle-même comme nous le verrons au chapitre diagnostic n'a rien de bien caractéristique.

C'est le groupement de ces signes qui peut diriger l'attention

sur le cœcum et qui, une fois la tumeur reconnue, peut mettre sur la voie du diagnostic.

Cependant la prédominance de certains d'entre eux pourrait permettre de décrire quelques variétés de cancer du cœcum ; il n'est pas exagéré dans certains cas de parler comme le fait Jouffray (Thèse Lyon, 1907).

1° De cancer à type diarrhéique, type très fréquent, d'après Jouffray.

2° De cancers à type gastrique ou dyspeptique,

3° De cancers à type douloureux,

4° De cancers à type occlusif beaucoup et rarement observé que dans le cancer de l'S iliaque.

Dans quelques cas même, c'est le type appendiculaire que revêt l'affection néoplasique. Comme dans l'appendicite, le début en est brusque, avec vomissements, constipation, douleurs localisées s'accompagnant de défense musculaire de la région de la fosse iliaque et si les quelques symptômes antérieurement existants, si l'absence complète de fièvre ne sont pas relevés avec soin, on croit à une attaque d'appendicite vraie et on opère. Enfin tout récemment MM. Lereboullet et Tixier apportaient à la Société Médicale des Hôpitaux une observation de cancer latent du cœcum à type anémique qui paraît d'ailleurs pouvoir être considérée comme un rareté mais qui n'en est pas moins intéressante. Ce type serait à rapprocher du type cachectique que Jouffray tente d'individualiser moins pour le cancer du cœcum que pour le cancer du gros intestin en général.

EVOLUTION DU CANCER DU CŒCUM

Marche. — Le développement du cancer du cœcum suit ordinairement une évolution régulière.

Après une période de début très lente que caractérisent seuls les symptômes fonctionnels, la tumeur apparaît et avec elle commence la période d'état ou suivant la division de Mickulicz pour le cancer du cœcum, la période des signes décelables cliniquement. Dès lors la maladie évolue lentement vers la terminaison fatale que l'apparition de l'occlusion aiguë vient hâter dans un certain nombre de cas.

Durée. — La durée de l'évolution du cancer du cœcum est relativement longue. Elle atteint et dépasse dans certaines observations, 2 ans, 2 ans 1/2, 3 ans et plus. Et bien qu'il faille faire quelques réserves pour les cas de durée aussi longue, nous regardons comme trop courte la durée de 12 à 18 mois qu'accorde Cumston au cancer du cœcum. D'ailleurs l'impossibilité dans laquelle on se trouve de fixer exactement la date du début de l'affection ne permet pas d'apporter des chiffres exacts. Ce que l'on peut noter c'est en général la lenteur remarquable de l'évolution du cancer du cœcum.

Terminaison. — Les malades ne succombent pas en général aux progrès de la cachexie cancéreuse.

C'est d'ordinaire l'apparition d'une complication qui vient terminer la scène.

En première ligne, il faut marquer l'occlusion aiguë que nous allons étudier et qui dans bien des cas vient hâter la terminaison fatale.

Puis ce sont les complications septiques.

Un abcès rétro-cœcal peut s'ouvrir dans la grande cavité péritonéale. Le docteur Pierre Duval nous citait récemment un cas de cancer de l'extrémité du colon ascendant pour lequel il pratiqua une iléo-sigmoidostomie ; le malade succomba quelques jours après avec tous les signes d'une péritonite aiguë et l'autopsie montra l'existence d'une perforation sur le colon ascendant cancéreux. Le contenu du colon avait diffusé dans la grande cavité péritonéale.

Métastase dans le cancer du cœcum. — Parfois la tumeur peut envahir le péritoine qui apparaît soit sur certains points, soit dans toute son étendue couvert de nodosités cancéreuses. Il nous fut donné d'observer un cas semblable chez un malade du docteur Arrou dont l'observation est consignée à la fin de ce travail.

L'ascite est de règle dans ces cas de propagation péritonéale ; elle est en général peu abondante et fréquemment de nature hémorragique. Dans un cas la tumeur remonta vers le diaphragme, la séreuse diaphragmatique fut intéressée et une pleurésie emporta le malade.

Lent dans son évolution le cancer se généralise rarement. Hochenegg signale un cas où après ablation de la tumeur cœcale, la récidive se fit dans la paroi rectale, ce cas ne peut être regardé comme une propagation et peut-être rentrerait-il plutôt dans les cas exceptionnels où la localisation cancéreuse se fait simultanément en deux des points du gros intestin. Ici cependant l'envahissement rectal paraît avoir été secondaire au néoplasme cœcal. C'est le foie qui est atteint presque toujours quand le cancer a le temps de se généraliser, ce qui est rare. En seconde ligne le poumon paraît être l'organe le plus fréquemment atteint.

COMPLICATIONS DU CANCER DU CŒCUM

L'étude des complications du cancer du cœcum doit nous arrêter quelque temps car le cancer de l'angle iléo-cœcal paraît être fréquemment le siège de certains phénomènes surajoutés d'une gravité exceptionnelle. Les cancéreux du cœcum ne meurent presque jamais de cachexie cancéreuse, ils succombent à une complication : d'où l'intérêt primordial qui s'attache à l'étude de ces complications et à l'étude de leur traitement que nous réservons pour le chapitre des indications opératoires.

1° Les cancers du cœcum siègent à la valvule de Bauhin et par leur masse font saillie dans la lumière du cœcum et du colon ascendant.

2° Les cancers du cœcum se présentent souvent à l'examen microscopique comme une large surface ulcérée que nous avons déjà décrite ; le sphacèle, j'y insiste à nouveau, est fréquent.

Toutes les complications découlent de ce double énoncé. Par son volume, le néoplasme de la valvule peut obturer la lumière du colon ascendant. L'occlusion est constituée.

Sous l'influence des contractions intestinales réflexes qui tendent à chasser d'une part les matières accumulées, d'autre part la tumeur elle-même, celle-ci s'engage dans le colon ascendant et dans le colon transverse entraînant ou non le cœcum. L'invagination est constituée.

Ce sont là les deux grandes complications mécaniques que détermine le cancer du cœcum.

L'ulcération enflammée irritée par le contact incessant des matières de l'ampoule cœcale est le siège d'une flore microbienne d'une richesse peu commune. — La virulence des bactéries est

accrue par des causes multiples et rapidement des adhérences se forment, établissant une barrière défensive naturelle. A un degré de plus la diapédèse leucocytaire aboutit à la formation d'un abcès.

Ce sont les abcès péri-cœcaux, d'origine néoplasique dont l'étude est d'un intérêt capital au point de vue du diagnostic.

En résumé, deux grandes classes de complications :

Les complications mécaniques,

Les complications septiques.

I. — Complications mécaniques.

L'occlusion chronique n'est pas une complication, c'est un symptôme ; c'est un trait d'union entre le symptôme constipation et la complication occlusion aiguë. Tel malade voit sa constipation, qui d'abord ne durait que 2 ou 3 jours, augmenter peu à peu ; c'est maintenant 5 et 6 jours, puis une grande semaine, 15 et 20 jours même qu'il reste sans se présenter à la garde-robe. *L'occlusion chronique est constituée.*

A quel moment prend-elle exactement naissance ? Ceci est impossible à fixer.

En général cependant, on peut saisir le point critique. La constipation devenant opiniâtre, le ventre se balonne, c'est une sensation de plénitude douloureuse dans tout l'abdomen avec persistance du maximum de la souffrance dans la fosse iliaque droite. Ce sont également des troubles digestifs très caractéristiques : inappétence absolue, langue sale, avec un goût mauvais qui persiste dans la bouche, qui parfois même détermine une odeur spéciale de l'haleine. Després a insisté sur l'importance de ce goût particulier des matières fécales qu'ont dans la bouche certains malades et qui serait selon lui un bon signe de présomption en faveur du cancer intestinal. Les nausées sont de règle et peuvent ou non s'accompagner de vomissements alimentaires ou bilieux, rares du reste quand ils existent. Les éructations, les borborygmes sont fréquents.

A ce moment l'abdomen est déjà trop distendu pour que la

palpation soit possible et un seul signe indique l'existence d'un obstacle, les contractions péristaltiques d'ordinaire nettement accusées et sur la valeur desquelles nous avons déjà insisté en étudiant les symptômes physiques du cancer du cœcum.

Mais ce qui domine le tableau clinique, c'est l'atteinte de la santé générale. Les malades ont une sensation de faiblesse spéciale qui les force à se mettre au lit. L'exercice leur devient insupportable. Rapidement le facies s'altère, le visage prend une teinte terreuse qui trahit la résorption du contenu intestinal. Aux souffrances physiques du malade s'ajoutent les souffrances morales, le malade est anxieux, il s'efforce d'évacuer quelques gaz, il tente par tous les moyens possibles de lutter contre cette constipation chaque jour plus opiniâtre ; lavements, purgatifs divers, sont mis en œuvre et ou bien ne produisent qu'une évacuation insignifiante de quelques matières dures ou bien déterminent l'éclosion brutale de la complication vraie, l'occlusion aiguë.

C'est dans ce même cadre qu'il faut faire rentrer ces cas d'occlusion aiguë dus à l'ingestion de corps étrangers. En relisant les observations, il est facile de noter que ces corps étrangers sont le plus souvent des noyaux de fruits (cerises, pruneaux, etc.). Ces fruits paraissent avoir des propriétés laxatives et le malade les ingére dans l'espoir d'un résultat favorable.

L'obstruction évolue donc par crises, séparées par des intervalles plus ou moins longs. Après une seule crise d'obstruction si le malade a pu être débouché (suivant l'expression vulgaire mais consentie par l'usage) on ne devra pas laisser échapper le moment propice pour une intervention chirurgicale, car ces crises vont se renouvelant et aboutissent presque fatalement à l'occlusion aiguë c'est-à-dire à l'opération d'urgence avec ses conséquences si désastreuses comme nous le verrons.

L'étude des chiffres suivants prouve la fréquence de l'occlusion chronique au cours du cancer du cœcum.

Sur 220 cas on note dans l'histoire des malades 20 fois l'existence d'une ou plusieurs crises d'obstruction. L'obstruction existe donc dans 10 0/0 des cas.

Occlusion aiguë. — L'occlusion aiguë, complication à la fois fréquente et grave, peut donc succéder à une série de crises d'occlusion chronique ou quelquefois comme nous l'avons déjà signalé, s'établir d'emblée, annoncer et compliquer à la fois, un cancer jusque-là ignoré.

Sur notre relevé de 220 observations, nous la trouvons signalée :

6 fois comme 1er signe,

14 fois comme faisant suite à l'obstruction.

Il nous paraît superflu de tracer le tableau clinique de l'occlusion aiguë que caractérisent :

Les douleurs abdominales toujours vives souvent atroces, manifestation de l'irritation des nerfs splanchniques, dont la réponse se traduit par des contractions péristaltiques, l'intestin luttant contre l'obstacle à vaincre.

Les vomissements de matières brunâtres, d'odeur infecte, de nature fécale.

L'absence complète de toute émission de matières et de gaz.

Le ballonnement abdominal, surtout médian, rapidement très marqué.

L'état général si profondément altéré du malade dont le facies péritonéal frappe les yeux, la température au-dessous de 37°, le pouls augmentant de fréquence.

A ce moment cette complication évolue fatalement vers la mort ; seule une intervention rapide et de courte durée peut sauver le malade.

En résumé. — L'occlusion aiguë est la plus fréquente des complications du cancer iléo-cœcal, mais elle est cependant comparativement moins fréquente que dans toutes les autres localisations cancéreuses du gros intestin. La plus fréquente, elle est aussi la plus grave de ces complications.

L'invagination. — Si l'occlusion aiguë est moins fréquente dans le cancer iléo-cœcal que dans les autres cancers du colon, l'invagination par contre y est moins rare.

Fréquence de l'invagination du cancer du cœcum. — Les cancers de l'S iliaque n'arrivent dans l'étude statistique que loin

derrière celui de la valvule iléo-cœcale. Il nous faut cependant ajouter que pour plus fréquentes qu'elles soient au niveau du cœcum, ces invaginations s'y rencontrent encore en nombre assez restreint.

En 1897 notre maître Lejars basait son étude de l'invagination du cœcum cancéreux sur 10 cas recueillis dans la littérature médicale et sur un onzième cas personnel. Depuis cette date, nous avons retrouvé 10 autres cas, ce qui fait un ensemble de 21 cas. Sur 220 cas de cancer du cœcum rapportés dans les tableaux qui constituent la deuxième partie de notre travail ; on voit donc qu'il existe 21 cas avec invagination soit 10,4 0/0 en moyenne.

Causes de l'invagination. — La fréquence de l'invagination varie d'ailleurs avec le siège de la lésion.

Il est évident qu'un cancer du cœcum débutant sur la face postérieure, tend à envahir les parties profondes. Très vite sous l'influence de l'irritation chronique due à la stase fécale, il détermine une réaction inflammatoire locale qui le fixe aux plans profonds par une zône d'adhérences. Ainsi fixé le cancer ne peut plus s'invaginer. De même les cancers à forme infiltrante, qui épaississent la paroi cœcale, déterminant une sorte de tumeur dure comme cartonnée, que nous avons déjà signalée, ne permettent plus le retournement de la paroi cœcale et s'opposent à l'invagination du cœcum.

Au contraire les tumeurs de la valvule iléo-cœcale restent libres pendant un temps plus long. Par leur simple développement elles tendent à attirer le cœcum, à le retourner dans la lumière du colon ascendant. Si l'on joint à cela que la contraction intestinale chassant les matières fécales, chasse du même coup la tumeur comprimée par les fèces accumulées dans le cœcum, on comprend que le maximum des causes favorables à l'invagination se trouve réuni. Reportons-nous aux observations de cancer invaginé, et nous voyons que sur les 11 cas de Lejars, la tumeur siégeait six fois sur la valvule de Bauhin, et dans les cinq autres cas, les auteurs n'indiquent pas exactement le siège du néoplasme.

Dans les 10 cas recueillis depuis 1897, 3 fois la tumeur siégeait nettement sur la valvule iléo-cœcale. Dans le 7 autres cas, le siège exact de la tumeur n'est pas consigné dans les observations.

Soit : 9 cas de cancers valvulaires.

12 cas de cancers à siège inconnu.

Je ne reviens pas sur l'étude anatomo-pathologique qui a été faite dans ce chapitre.

Signes de l'invagination. — L'histoire clinique des cancers invaginés a été complètement étudiée par M. Lejars dans l'article déjà cité. Nous ne pouvons donc après étude des cas publiés de 1897 à 1906 que confirmer sa description symptomatique.

Le début, difficile à préciser paraît cependant coïncider avec des crises douloureuses d'une violence de plus en plus marquée, imposant quelquefois au malade des attitudes particulières (attitude genu-pectorale dans le cas de Von Baracz).

Douleurs. — Les douleurs que provoquent l'invagination sont parfois caractéristiques, c'est ainsi que dans une des observations (cas de Fuchsig), elles débutaient nettement dans la fosse iliaque droite sous forme de coliques qui suivaient le trajet du colon ascendant et du colon transverse. Le plus ordinairement ces douleurs ne siègent pas exactement dans la fosse iliaque, on les trouve localisées, tantôt dans la région ombilicale et péri-ombilicale, tantôt dans le flanc droit, répondant approximativement au point où se trouve « la tête de l'invagination ».

Il est inutile d'insister sur les crises d'obstruction chronique que peuvent déterminer les tumeurs invaginées, elles ne diffèrent en rien de l'occlusion déterminée par un cancer non invaginé.

Deux signes sont à retenir :

L'un par sa plus grande fréquence : c'est l'hémorragie intestinale.

L'autre par ses caractères spéciaux à l'invagination : c'est la tumeur.

Hémorragies intestinales. — Peu fréquentes au cours de l'évolution du cancer du cœcum comme nous l'avons noté dans l'étude symptomatologique, elles sont au contraire presque la

règle dans les cas d'invagination ; elles revêtent rarement le type d'hémorragies abondantes pouvant affaiblir le malade (cas de Czerny). Ce sont plutôt des traces de sang rouge, des stries sanguinolentes que le patient remarque dans ses garde-robes. Parfois le sang a séjourné plus longtemps et les selles sont poisseuses et noirâtres pouvant contenir du pus ou des débris de tumeur. Les selles muco-purulentes sont fréquentes dans les cas d'invagination. M. Lejars note 5 fois la présence de sang sur les 11 cas qu'il publie, mais il faut dire, vu le peu de fréquence que semble indiquer ce chiffre, que certaines observations sont tellement incomplètes qu'on ne peut pas les faire entrer en ligne de compte

Dans les divers cas recueillis après 1897, l'hémorragie se trouve notée 4 fois dans les seules observations d'ailleurs où les signes cliniques sont complètement étudiés.

Si nous avons tant insisté sur ces hémorragies, c'est que nous aurons à mettre en relief leur valeur en étudiant le diagnostic.

Tumeur. — Les douleurs paraissent avoir leur siège au niveau même de la tête de l'invagination, et la tumeur apparaît souvent un peu en deçà de ce point dans la zone douloureuse, c'est dire qu'elle aura deux sièges principaux, soit le flanc droit, soit la région sus-ombilicale ou ombilicale, soit même le flanc gauche.

Ses caractères. — Variable dans son siège, elle est presque constante dans ses caractères.

Tumeur, soit verticalement soit transversalement, allongée suivant son siège, ayant la forme classique d'un boudin.

De longueur variable elle présente deux caractères principaux :

Elle est essentiellement mobilisable dans tous les sens, surtout quand elle siège sur le colon transverse (observation de Lejars).

Elle présente des déplacements spontanés, très intéressants ; telle tumeur notée vers l'ombilic disparaît pour reparaître à quelque temps de là dans le flanc droit.

Ces deux caractères sont indiqués dans la plupart des observations (Czerny, Von Baracz, etc.) et ont un intérêt capital au point de vue diagnostic.

Pour compléter ces caractères de la tumeur, résumons-les avec M. Lejars de la façon suivante : « Tumeur allongée de surface à

peu près régulière, lisse, sans bosselures, de consistance élastique, plutôt dure, caractères que l'on perçoit très facilement du fait du considérable amaigrissement de la paroi abdominale ».

Complications septiques. — A l'étude de cette variété de complications se rattache celle des suppurations péri-cancéreuses au cours des néoplasmes intestinaux. Déjà dans l'étude anatomo-pathologique nous avons noté la fréquence de ces suppurations qui paraissent se manifester avec une sorte de prédilection au niveau du cœcum.

On les observe principalement dans les cancers ayant débuté sur la face postérieure, ou dans les cancers englobant tout l'organe. Le mécanisme de leur production est double :

Ou bien l'infection s'est propagée de la surface ulcérée au tissu cellulaire de la fosse iliaque.

Ou bien le processus ulcératif a détruit une partie des parois du cœcum aboutissant à la formation d'un abcès, premier stade d'une fistule intestinale.

Ce double mécanisme pourrait en réalité être réduit, car qu'il y ait ou non fistule intestinale, l'abcès reste limité comme nous l'avons vu par une zone d'adhérences qui trace pour ainsi dire le chemin aux matières fécales.

Signes des abcès développés autour du cancer du cœcum. — On peut noter dans nombre d'observations l'évolution torpide de ces abcès péri-cancéreux. La masse dure du néoplasme masque la suppuration rétro-cœcale que l'opérateur découvre en libérant la tumeur en arrière.

A dire vrai, il serait exagéré de prétendre qu'une telle évolution est la règle, et si l'existence d'un abcès n'est pas soupçonnée, c'est que quelques symptômes ont passé inaperçus.

De l'importance de la fièvre comme signe précurseur de l'abcès péri-cœcal. — Après avoir étudié le grand nombre d'observations qui constitue la base de ce travail, nous croyons pouvoir affirmer que dans la majorité des cas, il est un signe qui doit toujours faire soupçonner la suppuration. C'est l'existence de la fièvre pouvant parfois atteindre 39 et 39°5, au cours

de l'évolution du cancer du cœcum. Elle est l'indice d'une poussée infectieuse aiguë qui bien souvent aboutit à la suppuration.

Sur l'ensemble des cas recueillis, nous en relevons 8 absolument positifs à cet égard. Dans ces cas de (Körté, Dowd, Kessler, Schloffer, Haberer), la fièvre précéda durant un temps plus ou moins long la suppuration. L'abcès fut incisé et drainé ; peu de jours après une fistule intestinale s'établit dans ces différents cas. Il est vrai que l'on aurait tort de pousser à l'extrême cette conclusion que l'apparition de la fièvre précède ou accompagne toujours la formation d'un abcès, car dans un cas de Fuchsig, le malade présentait une température assez élevée et cependant il n'est pas fait mention de l'existence d'une cavité purulente dans la relation de l'opération. Dans un autre cas (Schiller) la paroi antérieure était gangrénée et tellement amincie qu'elle permettait le passage des gaz. La fièvre dans ce cas traduisait la gangrène et l'inflammation gangréneuse péri-cœcale.

Par contre, dans toutes les observations où il est noté que la température ne s'éleva pas au-dessus de la normale, on trouve à l'opération un cœcum plus ou moins adhérent mais sans traces de suppuration.

La fièvre est donc un signe clinique de toute valeur, son apparition ou son existence antérieure doit mettre le chirurgien en garde ; c'est plus soigneusement encore que les précautions seront prises au cours de l'opération pour éviter toute diffusion de la suppuration péri-cœcale, toujours très virulente.

Si l'abcès siège en avant, rapidement les parois abdominales se blindent, un plastron inflammatoire que caractérisent la rougeur et la chaleur du revêtement cutané masque la lésion profonde. La collection s'évacue ou est évacuée et 2 ou 3 jours après la fistule intestinale s'établit, fistule persistante que seule une opération radicale pourra guérir. — Dès lors l'étude de la fistule intestinale trouve sa place dans l'étude du traitement du cancer iléo-cœcal.

Complications rares. — Sous ce titre, nous ne ferons que signaler :

1° Les cas de péritonite généralisée due à l'ouverture dans

la grande cavité péritonéale d'un abcès péri-cœcal ; cas tout à fait exceptionnel.

2° Les cas de communication du foyer cancéreux avec un organe voisin et les plus fréquentes sont les fistules entéro-entériques et les fistules entéro-vésicales (cas de Haberer).

3° Les cas très rares de thrombose des veines iliaques soit primitive, soit externe avec œdème très marqué du membre inférieur droit, dont l'étude ne saurait nous arrêter plus longtemps.

DIAGNOSTIC

Il est dans le diagnostic du cancer du cœcum deux périodes :

Dans la première période, période de signes fonctionnels.

On peut soupçonner le cancer de l'intestin.

On ne peut pas l'affirmer et encore moins le localiser :

Dans la deuxième période, la tumeur est palpable ; elle permet de dire que l'affection siège au niveau de l'anse iléo-cœcale mais sans qu'il soit possible d'affirmer sa nature cancéreuse.

Quand chez un sujet de 40 à 50 ans, s'établit une constipation assez marquée, s'accompagnant de troubles gastriques et de phénomènes douloureux vagues dans la fosse iliaque droite, si l'état général semble péricliter, le malade s'amaigrissant légèrement et perdant ses forces, on doit toujours soupçonner le néoplasme intestinal. *A fortiori* si le malade a présenté dans ses garde-robes quelques traces de sang que n'explique point l'existence d'hémorrhoïdes et si la constipation alterne avec une légère diarrhée, il ne faudra jamais négliger de faire un examen méthodique et approfondi de la cavité abdominale. La palpation pourra permettre de déceler dans la fosse iliaque droite quelque chose d'imprécis mais d'anormal. Ce quelque chose, ni les purgatifs, ni les lavements ne parviendront à le faire disparaître. Et de plus cette résistance profonde sera légèrement sensible. Enfin il reste encore deux autres méthodes d'investigation qui peuvent fournir des indications importantes :

L'insufflation du colon préconisé par Körte et Sonnenburg et l'injection d'eau dans le gros intestin.

L'insufflation du gros intestin dans le cas de tumeur de l'anse iléo-cœcale fera saillir en avant le cœcum dont on pourra mieux apprécier les caractères.

L'injection d'eau dans le gros intestin permet d'éliminer l'existence d'un rétrécissement en un point quelconque de la lumière du colon. On admet que normalement on peut faire pénétrer deux litres d'eau environ dans le tube colique. S'il existe un obstacle en un point quelconque, cette quantité ne peut être injectée sans difficulté et sans douleurs. Il y a arrêt du liquide au niveau du point sténosant et douleurs vives en ce point. Dans le cancer du cœcum l'injection peut être faite sans difficulté mais ajoutons que dilatant le cœcum elle gêne plus la palpation de l'organe qu'elle ne la favorise et elle rend peu évidents les contours de la tumeur (Hofmolck).

Pour préciser le diagnostic, il est nécessaire d'éliminer de suite dès le début deux affections qui par leurs symptômes se rapprochent beaucoup du néoplasme iléo-cœcal : l'appendicite et la tuberculose iléo-cœcale.

L'appendicite. — L'appendicite chronique offre les mêmes douleurs vagues, les mêmes troubles intestinaux, peut-être moins accentués que dans le cancer. Procédant par sorte de crises subaiguës, comme on en rencontre dans le cours de l'évolution du cancer du cœcum, son diagnostic devient parfois très délicat. Ce que l'on sent dans la fosse iliaque droite est rapporté au reliquat de la première poussée aiguë, et peu à peu l'on est conduit à poser le diagnostic d'appendicite chronique. Cependant l'état général est toujours beaucoup plus atteint, l'amaigrissement, la perte des forces appartiennent au cancer, et si l'on interroge avec soin le malade on ne retrouve pas en général le début de l'affection par une crise d'appendicite nette.

Toutefois il est des cas où le cancer du cœcum présente une sorte de phase aiguë. Le malade est pris d'une crise douloureuse avec vomissements et constipation, localement le ventre devient dur, la défense musculaire est évidente et gêne toute exploration profonde. Le malade est mis à la glace et à la diète absolue, l'état local s'amende ; il reste dans la fosse iliaque une masse sensible, mal limitée, immobile. Point de doute, l'appendicite refroidit lentement, les adhérences vont diminuer peu à peu et l'opération sera faite à froid. Mais on est très surpris de voir une

telle crise évoluer presque apyrétique et le mauvais état général du malade n'est pas en rapport avec la lésion locale. Cependant on attend 15 jours, 3 semaines et la tumeur reste stationnaire, ou au contraire elle augmente peu à peu de volume, la fièvre s'allume, l'abcès péri-cœcal cancéreux est en voie d'évolution. Körte a insisté depuis longtemps sur cette tendance fâcheuse qu'ont les cancers du cœcum à déterminer la formation d'abcès de la fosse iliaque, car désireux d'opérer à froid, on laisse échapper le moment propice à la résection du cœcum. Les poussées aiguës simulent donc l'appendicite aiguë et seule l'existence de troubles intestinaux antérieurs et le mauvais état général peuvent faire songer au cancer du cœcum. D'ailleurs peut-être s'agit-il bien dans ces cas de véritables appendicites ? N'est-il pas logique de penser que les germes infectieux, si nombreux dans la cavité du cœcum cancéreux, peuvent s'engager dans la lumière de l'appendice et déterminer une réaction locale qui va se traduire par tous les symptômes d'une appendicite aiguë ? M. Guinard nous déclarait qu'à son avis, telle était la pathogénie de ces crises d'appendicite si fréquentes au cours de l'évolution du cancer de cœcum , et l'on conçoit de ce fait que le diagnostic devient très difficile. Cependant ces crises appendiculaires n'ont pas, chez le cancéreux, la même netteté, la même allure franche qu'à l'état normal et surtout la fièvre fait défaut et ne marche pas de pair avec l'intensité des symptômes locaux.

La tuberculose iléo-cœcale. — Moins fréquente que le cancer, la tuberculose iléo-cœcale est parfois d'un diagnostic encore plus difficile. Sans doute il existe des signes de probabilités :

L'âge du sujet, les antécédents familiaux, une tumeur plus lisse, plus fixe que dans le cancer, une hypertrophie ganglionnaire qui double parfois le volume de cette tumeur cœcale et dont le palper permet de reconnaître l'existence.

Mais les signes intestinaux sont les mêmes, l'état général est atteint au même degré et la tumeur n'a pas de caractères tellement spéciaux qu'elle entraîne la conviction. D'ailleurs on n'arrivera le plus ordinairement après une analyse minutieuse des symptômes qu'à déclarer l'impossibilité dans laquelle on se

trouve de se prononcer avant l'opération. Durant l'opération même l'aspect du cœcum tuberculeux est parfois tellement identique à celui du cœcum cancéreux que l'on est obligé d'attendre le résultat de l'examen microscopique pour classer le diagnostic. Notre maître Legueu dernièrement encore rapportait un de ces cas de tuberculose où la tumeur sous les yeux il avoua n'avoir pas pu la ranger parmi les cancers ou les tuberculoses. N'y a-t-il pas là une sorte de rapprochement intéressant avec les cas de rétrécissement du rectum dont la nature tuberculeuse, syphilitique ou néoplasique ne peut être assurée qu'après une étude microscopique attentive des lésions.

C'est plutôt avec la tuberculose iléo-cœcale qu'avec le cancer que prêteront à confusion les grosses adénopathies tuberculeuses dans la fosse iliaque droite.

A côté de ces deux diagnostics les plus importants, il est d'autres affections qui ne doivent pas être omises, car s'il est plus rare de les confondre avec un cancer du cœcum, l'erreur a été cependant commise.

Une tumeur du rein droit peut être prise pour un cancer du cœcum et l'on s'étonne au premier abord qu'une tumeur rénale qui a pour elle ses signes fonctionnels qui est logée plus profondément dans le flanc droit, plus en rapport avec les lombes qu'avec la paroi pelvienne, puisse être confondue avec une tumeur cœcale si facilement accessible au palper. Aussi n'est-ce point avec les affections confirmées du rein (cancer ou tuberculose) mais avec le rein mobile que le cancer a été confondu. Dans les cas de Gilford et de Demons la tumeur était mobile, indolore, elle se réduisait ou paraissait se réduire par la pression et il n'existait aucun signe fonctionnel du côté de l'intestin. Ce n'est que dans de tels cas qu'une semblable erreur peut être commise, et elle est assez importante à éviter, car la voie d'abord diffère et l'erreur entraîne des difficultés opératoires fâcheuses pour le malade.

Parfois un néoplasme du colon transverse entraîné par le poids de la tumeur a pu venir s'accoler à la paroi interne du cœcum, y adhérer et faire croire à la dégénérescence de cet organe,

Diagnostic d'exception mais très difficile car les signes intestinaux sont les mêmes ; l'erreur est peu préjudiciable au malade, le traitement ne variant pas. C'est dans un tel cas que l'injection d'eau et l'insufflation peuvent aider au diagnostic.

Un cancer du cœcum a pu être confondu avec un cancer du pylore, mais il s'agissait d'un cancer invaginé occupant la région epigastrique (Leube). A dire vrai l'erreur nous paraît des plus faciles à éviter grâce à l'ensemble des signes gastriques qui fixent le diagnostic.

Est-il besoin de dire que la tumeur cœcale mobile pourrait parfois faire songer aux tumeurs de l'epiploon, du mésentère ou de l'intestin grêle, mais de telles affections ne sauraient arrêter le clinicien sauf peut-être dans le cas de cancer invaginé.

La tumeur épiploique et médiane s'accompagne ordinairement d'ascite.

La tumeur du mésentère très mobile transversalement l'est beaucoup moins de bas en haut.

La tumeur de l'anse grêle est bosselée et jouit d'une mobilité beaucoup plus grande que le cancer invaginé.

Enfin citons pour être complet les tumeurs du cœcum en situation haute prises parfois pour des tumeurs de la vésicule biliaire.

Le cancer du cœcum en ectopie pelvienne fut quelquefois confondu avec des salpingites ou des fibromes, l'erreur est facilement réparable ; récemment, il nous a été donné d'observer un de ces cœcum durs et hypertrophiés atteints soit de dégénérescence cancéreuse soit de lésions inflammatoires chroniques qu'on ne peut reconnaître cliniquement. — On crut à un fibrome de l'utérus et on s'aperçut après ouverture de l'abdomen qu'il s'agissait d'une tumeur cœcale tombée dans le petit bassin. La malade ne consentit pas à l'ablation du cœcum et la nature de cette affection ne put être déterminée.

L'actinomycose du cœcum est trop rare pour être diagnostiquée ; d'ailleurs son évolution rapide vers la suppuration froide et la présence de grains jaunes dans le pus de l'abcès qui s'est ouvert spontanément à la paroi, fixent le diagnostic.

Diagnostic des complications. — Nous ne saurions reprendre ici toute la question du diagnostic de l'occlusion intestinale aiguë. C'est par l'analyse des symptômes fonctionnels persistants et des troubles de la santé générale qu'on est amené à soupçonner le cancer de l'intestin. — C'est le ballonnement surtout médian contrastant avec l'affaissement du flanc droit qui fera présumer le cancer iléo-cœcal.

L'invagination a pour elle ses crises douloureuses, la fréquence des hémorragies qu'elle détermine et l'élimination de débris sphacélés qui pourraient servir à établir la nature de la tumeur invaginée.

Diagnostic de la nature de la tumeur. — Quant à reconnaître si le néoplasme appartient au cancer vrai ou au sarcome, le plus ordinairement on ne s'arrêtera pas à ce diagnostic, l'examen microscopique devant après la résection fixer l'opérateur sur ce point. Ici, comme dans tous les organes, le sarcome se rencontre surtout chez les sujets jeunes et la tumeur qu'il détermine évolue en général très rapidement. Ce sont là les seules données cliniques ; elles sont vraiment insuffisantes pour établir un diagnostic que confirmera ou infirmera le microscope.

TRAITEMENT CHIRURGICAL
DU CANCER DU CŒCUM

HISTORIQUE

Avant 1879, il n'est fait mention au cours de l'histoire des malades atteints de tumeurs cancéreuses de l'anse iléo-cœcale, que de rares interventions palliatives pratiquées pour parer à des accidents d'occlusion. On ne connaît pas l'histoire clinique du cancer du cœcum, qui bien souvent n'est diagnostiqué qu'à l'autopsie. Ce n'est qu'en cas d'arrêt des matières et des gaz, mettant en danger immédiat les jours du malade qu'on le confie au chirurgien. A ce moment, une opération rapide doit être faite ; il faut donner issue aux matières fécales ; seul l'anus de Nélaton en amont de l'obstacle sur une anse grêle anormalement dilatée, soulage le malade et l'aide à attendre la mort.

Avec Kraussold qui pratiqua en 1879 la première résection du cœcum pour cancer, s'ouvre la période chirurgicale. Elle est d'abord meurtrière car les malades auxquels s'adressent les opérateurs sont pour la plupart des malades chez qui de nos jours on refuserait de tenter l'ablation de la tumeur. Des 8 malades chez qui la résection fut pratiquée de 1879 à 1885, 5 succombèrent et l'opéré de Maydl ne dut son salut qu'à ce que ce chirurgien après la résection de la tumeur aboucha les deux bouts de l'intestin à la peau et dans une opération ultérieure fit l'entéro-

anastomose. En 1884, Von Bergmann et Billroth obtiennent deux succès et résèquent une tumeur du cœcum en rétablissant dans la même séance la continuité du tube intestinal par une entéro-anastomose.

Dès cette date la mortalité opératoire diminue en même temps que se multiplient les observations et que se précise la technique chirurgicale. En 1890, Senn substitue aux sutures intestinales dont se servaient jusqu'à ce jour les chirurgiens allemands, des plaques d'os décalcifié résorbables et le premier il abandonne l'enterorraphie circulaire pour une enterorraphie par implantation latérale. Son heureuse initiative fut suivie d'un plein succès. Cependant ce n'est qu'en 1894 que nous retrouvons employées par Ilott ces mêmes plaques de Senn qui ne paraissent pas avoir joui d'une grande vogue.

Mais dérivant de la méthode de Senn on voit alors apparaître toute une série d'anneaux, de cylindres et de tubes faits de matières résorbables dont l'application au traitement du cancer du cœcum ne semble pas présenter de particularité. D'ailleurs la méthode de Senn fut rapidement détrônée par le bouton de Murphy (1892-1895) qui occupe encore de nos jours une place importante dans la technique opératoire des entéro-anastomoses consécutives à la résection du cœcum cancéreux.

Ce n'est qu'en 1888 à notre connaissance que Bouilly publia en France la première résection du cœcum cancéreux, il fut bientôt suivi par Péan (1891) et Théophile Anger (1893). Et M. Hartmann inspirait en 1894 à Baillet sur la résection de l'anse iléo-cœcale une thèse dans laquelle est retracée la technique opératoire suivie par l'Ecole Française. On y retrouve rapidement exposées les diverses méthodes d'enterorraphie que nous avons à étudier. Mais l'auteur ne fait qu'une très courte mention des méthodes palliatives (entéro-anastomose et iléo-colorraphie simple sans résection). En 1895 dans un excellent article sur les tumeurs de la région iléo-cœcale, Körte, se basant sur ses observations personnelles expose sa technique opératoire pour la résection du cœcum dans le cancer et la tuberculose. Et abordant l'étude des cas inextirpables, il combat l'entéro-anastomose

au profit de la nouvelle méthode d'exclusion intestinale qne Salzer vient de décrire en 1891 et 1892 et qu'Hochenegg et Von Eiselberg ont déjà acceptée pour les inflammations cœcales. En 1897 Tuffier inspire à son élève Carel sa thèse sur la résection du cœcum. Les indications du traitement palliatif du cancer du cœcum sont à nouveau reprises dans la thèse de Lardennois et dans le travail de de Bovis, mais on n'y trouve rien de bien spécial. Ce qui a trait au cancer du cœcum n'y est pas particulièrement mis en relief. Cumston en 1902 n'étudia que la résection du cœcum cancéreux et négligea les opérations palliatives qui ne sont qu'à peine indiquées. Cependant la grosse mortalité opératoire consécutive à l'ablation du cancer du colon et en particulier de l'S iliaque invitait les opérateurs à une modification technique dont Mickuliz se fit le défenseur. Au lieu de réséquer la tumeur et de faire du même coup l'entéro-anastomose, on proposa de scinder cette méthode en deux temps. Nous n'avons pas à entrer dans les considérations cliniques sur lesquelles se basaient les défenseurs de cette méthode. On ne tarda pas à appliquer à l'anse iléo-cœcale ce procédé opératoire et l'on vit alors une opération qui d'abord n'avait été qu'une opération de nécessité, devenir après de longues années une méthode réglée. Il suffit de rappeler comment les premiers opérateurs (Maydl et Billroth) pour gagner du temps. laissaient dans la plaie les deux bouts de l'intestin qu'ils se proposaient de réunir ultérieurement. Mais les procédés préconisés n'ont plus rien de semblable à l'anus de nécessité que faisait Maydl ; on applique les méthodes palliatives comme premier temps d'une extirpation du cœcum cancéreux et Schloffer dans un excellent article dans *Beitrage für Klinesche Chirurgie* de 1903 établit en parallèles les avantages et les inconvénients de la méthode en deux temps.

La question à l'heure présente n'est pas encore tranchée et nous nous proposons dans nos conclusions de revenir sur ce point. Ce que nous tenons à ajouter en terminant cet historique c'est que l'Ecole Française ne cède en rien le pas aux Allemands et aux Américains dans l'étude du cancer du cœcum. Longue serait la liste des travaux publiés à Paris et dans les facultés de

province sur cette intéressante question. — Outre les thèses de Baillet, de Carel ; outre les travaux de Lardennois et de de Bovis dans lesquels, quoique un peu perdu dans la multiplicité des faits, le cancer de l'anse iléo-cœcale est cependant mentionné, il nous faudrait citer les noms de beaucoup de nos maîtres qui apportèrent à la Société de Chirurgie durant ces dernières années, le résultat de leur technique dans la cure radicale du cancer du gros intestin (Terrier, Quénu, Lejars, Tuffier, Monod, Arrou, Guinart, Richelot, Théophle Anger, Souligoux, Morestin, etc., etc.). Dans les congrès de chirurgie la question est à l'ordre du jour, la technique de l'entéro-anastomose et de l'exclusion y est longuement traitée.

Une si vaste question ne peut être épuisée dans les quelques notes rapides d'un historique forcément écourté et nous nous proposons en étudiant les opérations palliatives de signaler au passage les travaux les plus importants parus sur ce sujet de 1900 à 1908.

LES OPERATIONS PALLIATIVES

Les opérations palliatives pratiquées dans le cancer du cœcum se rangent en deux groupes suivant qu'il existe ou non des signes d'occlusion :

1° Si le malade se présente en état d'occlusion aiguë, la seule intervention possible, est l'anus contre-nature ;

2° Si les phénomènes d'occlusion n'existent pas et que le cancer soit inopérable, on a le choix entre deux méthodes qu'il nous faut étudier : l'entéro-anastomose et l'exclusion de l'anse iléo-cœcale.

L'ANUS CONTRE-NATURE

1° **Ses indications.** — La seule indication de l'anus contre-nature, c'est l'occlusion aiguë. Chez tout malade présentant des phénomènes d'occlusion complète, la laparotomie entraîne presque fatalement la mort. La distension des anses intestinales gêne l'opérateur et rend toute exploration presque impossible. — Récemment notre ami le docteur Herbet nous disait la grande difficulté qu'il avait eue chez un malade atteint d'occlusion intestinale au cours du cancer du colon ascendant pour trouver le siège de l'obstacle. — Le malade affaibli par les souffrances, intoxiqué par la résorption du contenu intestinal septique ne supporta pas l'anesthésie et succomba quelques heures après l'intervention.

L'anus établi à temps en débarrassant l'intestin de son contenu, en permettant aux matières de reprendre leur cours agit favorablement sur l'état du malade et a pu dans quelques cas permettre une intervention radicale ultérieure.

2° **Inconvénients.** — L'inconvénient de l'entérostomie dans

le cancer du cœcum, c'est que l'anus est placé nécessairement sur une anse grêle. Il faut aller au plus pressé ; l'opérateur par une laparotomie latérale droite faite après une simple anesthésie locale dans les cas graves, prend la première anse grêle dilatée qui se présente au niveau de la plaie et la fixe. Tout se passe bien si cette anse appartient à la dernière portion de l'iléon, mais si l'anse grêle appartient à une région plus élevée, le malade vide son intestin distendu, mais privé d'une grande partie de l'intestin grêle, il ne tarde pas à s'amaigrir et à tomber dans un état de cachexie très marqué pour finalement succomber du fait de la dénutrition rapide qu'entraîne la non-absorption des aliments digérés.

Technique opératoire. — Le seul point un peu spécial c'est la difficulté où l'on se trouve de savoir où établir l'anus artificiel. Si l'on a quelques soupçons sur l'existence du cancer de l'intestin comme cause de l'occlusion, il est plus prudent d'aller droit au cœcum, étant donnée la fréquence plus grande des cancers de l'S iliaque. Une fois le cœcum reconnu cancéreux, on sera en mesure d'amener une anse grêle dans la plaie et de l'y fixer.

Rien de particulier à signaler sur la technique de l'anus grêle ; le seul intérêt est de faire une bouche aussi étroite que possible, les matières liquides s'échappant facilement par un orifice même petit. L'anus sera ouvert de suite car l'état général du sujet ne permettra pas d'ordinaire d'attendre 24 heures pour débarrasser l'intestin de son contenu.

Suites opératoires. — Elles sont variables suivant la résistance du sujet. En général les résultats immédiats sont excellents et si nous nous reportons aux quelques cas signalés dans la littérature médicale depuis 1889, nous trouvons que d'ordinaire le malade, soustrait aux dangers de l'occlusion aiguë, voit diminuer ses souffrances et son état général s'amende rapidement.

Toutefois l'existence de cette fistule intestinale est une source d'ennuis pour le malade qui ne tarde pas en général à réclamer un traitement plus radical.

Bien souvent il sera possible à une date plus éloignée de réo-

pérer le patient et de s'efforcer par une des opérations palliatives que nous allons proposer de parer aux inconvénients de la fistule intestinale. C'est ainsi que dans un cas de Czerny (1903), 17 jours après l'établissement d'un anus artificiel pour parer à des accidents d'occlusion, on put pratiquer une iléo-colostomie qui fut suivie de guérison.

L'ENTÉRO-ANASTOMOSE

L'entéro-anastomose appliquée au traitement du cancer du cœcum peut être établie dans deux conditions un peu différentes :

Elle peut n'être qu'une intervention palliative définitive ;

Elle peut dans certains cas précéder la résection du cancer du cœcum et constituer le premier temps d'une opération en deux temps.

L'étude historique de l'entéro-anastomose ne saurait rentrer dans le cadre de notre question. Elle ne pourrait être que le résumé des données historiques que l'on trouve dans les nombreux mémoires et thèses parus sur cette question depuis le jour où Maisonneuve vint apporter devant la Société de Chirurgie le résultat de ses premières tentatives. Plus particulièrement appliquée au cancer du cœcum cette méthode d'anastomose intestinale ne prend rang qu'avec les expériences de Senn en 1887. Nous relevons dans la thèse de Lardennois un cas d'anastomose intestinale faite par MM. Chaput et Terrillon en 1891. Elle paraît être l'une des premières entéro-anastomoses faites en France pour un cancer du cœcum inopérable. Lardennois rapporte dix opérations palliatives pour cancer du cœcum. De 1900 à 1908, nous en avons retrouvé 21 cas dans la littérature médicale.

Les divers sièges d'entéro-anastomose. — L'anastomose simple sera forcément l'abouchement latéral d'une anse grêle dans une des parties du colon.

Pour l'anse grêle la chose est facile ; l'angle iléo-cœcal reconnu, il est recommandé à juste titre de dévider 20 cm. de l'intestin grêle. C'est en ce point que sera placée la bouche anastomotique. Quant au colon, le lieu où doit se faire l'abouche-

ment n'est pas indifférent. Nous avons en effet retrouvé des iléo-colostomies faites sur toutes les parties du colon sauf le colon descendant que sa situation profonde à gauche de la ligne médiane et sa fixité rendent peu apte aux manœuvres que nécessité l'anastomose.

L'iléo-colostomie peut donc être faite :

Soit sur le colon ascendant ;

Soit sur le colon transverse ;

Soit sur l'S iliaque.

Entéro-anastomose sur le colon ascendant. — Pour le cancer du cœcum, nous n'hésitons pas à rejeter l'entéro-anastomose pratiquée sur le colon ascendant, et ceci pour des raisons qui nous paraissent très convaincantes. Tout d'abord le colon ascendant fixé dans la plupart des cas profonds se prête mal à l'anastomose, ce n'est qu'une difficulté opératoire digne sans doute d'être signalée mais qui ne saurait suffire à faire condamner l'iléo-colostomie ascendante. Quel est le but exact de l'entéro-anastomose pratiquée comme opération palliative ?

Ce but est double :

Eviter les phénomènes d'occlusion.

Dériver les matières d'une partie de l'intestin et ainsi diminuer les phénomènes inflammatoires que détermine leur passage constant sur la surface ulcérée du cancer.

La première de ces indications, l'anastomose sur le colon ascendant la remplit, nous le reconnaissons sans aucun doute. Mais nous faisons quelques réserves pour l'avenir du malade, car le cancer pour lent qu'il soit dans son évolution, tend cependant peu à peu à envahir les parties voisines et se propage presque toujours sur le colon ascendant. Il est exceptionnel de rencontrer en même temps des tumeurs du cœcum et de la terminaison de l'intestin grêle. Il est fréquent dans les observations de voir le cancer envahir le cœcum, et le colon ascendant. Dès lors qu'adviendra-t-il si l'anastomose a été pratiquée à la partie moyenne du colon ascendant ? Le cancer envahira la bouche anastomotique, les matières à nouveau se trouveront arrêtées dans leur cours et l'occlusion aiguë sera l'aboutissant presque

fatal de la nouvelle lésion. N'est-ce pas assez pour condamner comme insuffisante cette anastomose haute ?

La deuxième indication ci-dessus énoncée ne saurait en aucune façon être remplie par l'anastomose portant sur le colon ascendant. Dans aucun des cas où cette anastomose fut faite soit chez les animaux soit chez l'homme, on n'obtint l'exclusion complète du segment iléo-cœcal. Rejetée par les expérimentateurs à qui les autopsies des animaux opérés par ce procédé, montrèrent constamment un cœcum contenant des matières fécales, la méthode doit l'être aussi chez l'homme, car son insuffisance est facile à établir.

En effet, sur un malade atteint du cancer du cœcum compliqué de fistule, dont l'histoire est rapportée par Haberer, une entéro-anastomose fut pratiquée sur le colon ascendant. Pendant quelques semaines tout parut rentrer dans l'ordre et après ce temps les fistules s'ouvrirent à nouveau laissant échapper des matières fécales en abondance.

Nous condamnons donc comme insuffisante et illusoire toute anastomose établie entre l'iléon et le colon ascendant.

L'entéro-anastomose sur le colon transverse. — L'implantation de l'iléon peut se faire sur le colon transverse, loin par conséquent des lésions cancéreuses ; c'est une opération facile grâce à la mobilité des anses mises en contact.

Remplit-elle les deux conditions de toute bonne anastomose ?

Sans aucun doute elle supprime tout phénomène d'occlusion et met le patient à l'abri de cette complication. Mais les résultats sont contradictoires au sujet de l'exclusion du segment sous-jacent à l'anastomose. Dans certains cas, ce segment fut trouvé vide de toute matière, dans d'autres cas, au contraire, une fistule cœcale persistante après s'être fermée se rouvrit (cas de Kessler).

C'est cependant à cette méthode d'entéro-anastomose qu'ont recours la plupart des chirurgiens. Dans les cas rapportés par Lardennois sur le cancer du cœcum deux fois l'anastomose fut faite sur le colon transverse. Dans les 62 cas que nous avons recueillis depuis 1900 nous trouvons huit entéro-anastomoses pratiqués sur le colon transverse.

En résumé l'entéro-anastomose faite au niveau du colon transverse reste une bonne opération, mais qui met peu à l'abri du reflux des matières vers l'anse iléo-cœcale. Elle doit céder le pas à la dernière méthode : l'iléo-sigmoïdostomie.

L'iléo-sigmoïdostomie. — L'abouchement de la partie terminale de l'iléon et de l'S iliaque est une opération relativement facile grâce au méso que présente ordinairement le colon iléo-pelvien. On peut extérioriser l'anse colique et pratiquer l'anastomose hors du ventre. Même dans les cas où le colon iléo-pelvien présente un méso court, il est encore aisé de l'atteindre par la laparotomie médiane sous-ombilicale. Son exécution facile explique la faveur dont jouit ce procédé depuis quelques années. Elle est apte à parer à tous les phénomènes d'occlusion, et elle exclut complètement l'anse iléo-cœcale du cours des matières fécales. Ce dernier fait a été mis en évidence par de nombreuses expérimentations ; et Drucbert de Lille, 1903 ; Cavaillon de Lyon, 1905, s'accordent dans leurs thèses à reconnaître qu'elle l'emporte sur les anastomoses faites sur le colon transverse.

A côté de ces avantages, cette méthode, il faut le reconnaître, présente quelques inconvénients: Elle supprime, disent ses détracteurs, toute l'étendue du colon et de ce fait elle expose les malades à une diarrhée persistante. L'argument a une certaine valeur. Les matières liquides se déversent dans l'S iliaque et sont rapidement évacuées, les malades présentent non seulement de la diarrhée mais des besoins impérieux qui peuvent être une gêne dans la vie ordinaire.

En réalité cette objection n'a pas une valeur aussi grande qu'on pourrait le croire, car si de tels inconvénients sont notés durant les premiers mois, bientôt la fonction se régularise comme l'ont montré les données expérimentales et les faits d'observation clinique. Drucbert voit chez le chien après iléo-sigmoïdostomie les matières liquides durant les quatre ou cinq premiers jours redevenir en général progressivement moulées. Haberer cite le cas d'un malade atteint de cancer du cœcum chez qui fut pratiquée l'iléo-sigmoïdostomie et qui, après un certain temps, présentait chaque jour une selle normale. Nous apportons un fait

identique : le malade opéré par MM. Terrier et Gosset présenta durant 4 années des garde-robes normales. Cette régularisation de la fonction paraît tenir à ce que les matières refluent dans le colon descendant, s'y déshydratent et prennent les caractères des fèces normales.

L'iléo-sigmoïdostomie est donc la meilleure entéro-anastomose qui puisse être appliquée au cours du cancer du cœcum inopérable. C'est cette même opinion que nous avons trouvée exposée dans la thèse de Cazès (Montpellier 1905-1906).

Elle sera conduite suivant le procédé sur lequel nous insisterons ultérieurement en étudiant l'enterorrphie latéro-latérale. — Toutefois, il faudra la faire avec le plus grand soin, de préférence un peu haut, à la partie supérieure de l'S iliaque là où l'anse est maintenue plus fixe par sa continuation avec le colon descendant. Si nous insistons sur ce point de détail, c'est que dans un cas d'iléo-sigmoïdostomie que notre maître M. Souligoux pratiqua pour un cancer du colon, il lui fut donné de voir son malade succomber à des phénomènes d'occlusion aiguë. A l'autopsie on nota une coudure de l'anse grêle qui s'était produite au niveau du promontoire. Le colon iléo-pelvien par son poids avait attiré l'anse grêle vers le promontoire et l'avait coudée. Nul doute qu'une anastomose placée à la partie supérieure de l'S iliaque eut prévenu cet accident.

Malgré les inconvénients rares d'ailleurs d'une diarrhée assez abondante après iléo-sigmoïdostomie, nous pouvons regarder cette opération comme préférable à toutes les autres entéro-anastomoses dans les cas de cancer du cœcum inopérable et il n'est point douteux que l'entéro-anastomose basse, est infiniment supérieure à l'anus contre-nature.

Mortalité opératoire. — Sur 31 cas, nous relevons 8 morts dues à une péritonite diffuse, soit une mortalité de 25,80 0/0.

L'EXCLUSION DE L'INTESTIN

L'entéro-anastomose du fait même des inconvénients qu'elle présente lorsqu'elle est pratiquée sur le colon ascendant ou sur

le colon transverse conduisait les chirurgiens à modifier certains points de l'opération. C'est ainsi que pour détourner les matières de l'anse iléo-cœcale, on essaya de rétrécir le bout du gros intestin sus-jacent à l'anastomose. Von Hacker plissait transversalement au moyen de quelques sutures les tuniques du colon. — Chaput tenta de lier le colon sans succès. Le procédé de la valvule préconisé par Moseteg-Movrhof qui ligaturait le gros intestin et le grêle au-dessous de l'anastomose et réunissait les séreuses des deux anses ainsi accolées n'a donné que des résultats passagers. En effet, durant quelques semaines, la fistule se tarissait mais pour rapidement s'ouvrir à nouveau. Cependant en 1885 Trendelenburg (de Bonn) réalisait dans un cas de cancer du cœcum fistulisé une opération nouvelle. Ne pouvant extirper l'anse iléo-cœcale à cause des adhérences de la tumeur et de la généralisation péritonéale déjà nette, Trendelenburg sectionna l'iléon et le colon à distance de la tumeur, ferma le bout afférent de l'iléon et le bout afférent du colon et anastomosa circulairement le bout supérieur de l'iléon au bout inférieur du colon. — La première exclusion de l'intestin venait d'être réalisée en 1885 pour un cancer du cœcum, mais l'auteur n'appela pas l'attention sur son procédé opératoire et l'observation ne parut qu'en 1894 dans un travail de Becker.

En 1891, Jessett, pour un cancer du cœcum, ferme le bout inférieur de l'iléon et implante le bout supérieur dans le colon, réalisant à son tour une deuxième variété d'exclusion. Cependant Salzer étudiait et expérimentait la valeur de l'exclusion intestinale et dans une série de travaux apportait les résultats de cette méthode qu'Hochnegg et Von Eiselberg appliquaient à l'homme avec succès. Dès lors, les travaux se multiplient. L'exclusion de l'intestin prend place dans la chirurgie intestinale et appliquée primitivement au cancer du cœcum, elle étend bientôt son domaine.

En 1902, Langemack, dans un article paru dans les *Archiv für Klinische Chirurgie*, reprend l'étude de l'exclusion intestinale comme traitement palliatif du cancer iléo-cœcal et apporte les observations de son maître Grasser.

Indication de l'exclusion intestinale. — L'exclusion intestinale reconnaît les mêmes indications que l'entéro-anastomose.

Comme cette dernière :

Elle assure le cours normal des matières et empêche toute obstruction ;

Elle s'oppose au passage des matières dans toute une partie de l'intestin, représentée ici par le colon ascendant, le cœcum et une partie de l'iléon.

C'est une méthode dérivée de la précédente mais plus complète qu'elle. En effet, théoriquement l'entéro-anastomose met bien au repos l'anse iléo-cœcale mais nous avons vu que l'assèchement de la partie ainsi exclue était pratiquement incomplet. Après un temps plus ou moins long, les matières jusque-là détournées, refluent dans le cœcum, comme le prouvent les observations de cancers fistulisés traités par la simple entéro-anastomose. Sans doute l'iléo-sigmoïdostomie pare à de tels inconvénients, mais il faut se rappeler que dans un cas de Körte, malgré l'iléo-sigmoïdostomie, les fistules se rouvrirent après 6 mois. L'exclusion vraie peut donc venir seconder favorablement l'entéro-anastomose ; c'est une sorte de perfectionnement qui réalise parfaitement la mise au répos d'un cœcum cancéreux.

Opération palliative simple, l'exclusion peut être au même titre que l'anastomose employée comme premier temps d'une opération radicale pratiquée en deux temps. C'est un point que nous indiquons simplement ici. Sa valeur sera discutée dans l'étude que nous ferons de l'ablation du cancer du cœcum en deux temps.

Procédés d'exclusion intestinale. — L'exclusion peut être uni ou bilatérale.

1° Elle est dite unilatérale quand l'intestin grêle étant sectionné comme pour une résection, le bout inférieur est fermé par un double surjet et le bout supérieur est fixé dans le colon soit par une suture termino-latérale, soit par une suture latéro-latérale après fermeture de sa lumière.

2° Elle est dite bilatérale quand l'anse iléo-cœcale est complètement séparée du reste de l'intestin par une double section, portant l'une sur l'iléon, l'autre sur le colon.

Après rétablissement de la continuité du tube intestinal.

A) Si les deux lumières de l'anse exclue sont fermées, l'exclusion est dite bilatérale avec occlusion totale.

B) Si les deux lumières de l'anse exclue sont fixées à la paroi, l'exclusion est dite bilatérale sans occlusion.

C) Si l'une des deux lumières seule (celle de l'iléon le plus ordinairement) est laissée ouverte et abouchée à la peau, l'exclusion est dite bilatérale avec occlusion partielle.

De cette longue série l'entéro-anastomose simple et l'exclusion bilatérale avec occlusion totale constituent les deux termes extrêmes.

Dans la technique chirurgicale rien à noter. Elle a été toute entière réglée dans le remarquable article de MM. Terrier et Gosset (1900) dans la thèse de Drucbert de Lille (1901) et dans la thèse de Lance (Paris, 1903).

Inconvénients et avantages. — Mais par contre il faut parler un peu des avantages de cette méthode et essayer d'établir un parallèle entre l'entéro-anastomose simple et l'exclusion intestinale.

Si l'entéro-anastomose ne parvenait pas à détourner complètement les matières de l'anse iléo-cœcale, la question serait jugée et l'exclusion devrait supplanter cette opération. Mais nous avons vu que l'iléo-sigmoïdostomie permet dans le plus grand nombre des cas de réaliser la mise au repos complet du cœcum cancéreux. Toutefois, il est juste d'admettre que l'exclusion unilatérale simple ne complique pas beaucoup l'intervention. Il n'est point long de fermer les deux bouts de l'anse grêle avant de pratiquer la bouche anastomotique. Cette méthode, simple perfectionnement de l'entéro-anastomose, mérite donc d'être employée. Cependant ses avantages sur l'entéro-anastomose sont plus théoriques que réels, car sur les animaux traités par entéro-anastomose simple et réopérés ou sacrifiés après un temps variable, on retrouva vide la portion de l'anse grêle sous-jacente à l'anastomose ; souvent même il est noté qu'elle était légèrement atrophiée (thèse de Drucbert et de Crespin. Lille 1901 et 1903). Au contraire la présence des matières dans la lumière du colon sus-

jacente à l'anastomose est presque la règle. Ces faits prouvent bien que c'est par la voie colique que s'établit le reflux dans le cœcum et dès lors pour mettre l'anse iléo-cœcale totalement à l'abri de semblables inconvénients, c'est à l'exclusion bilatérale qu'il faut avoir recours.

Des diverses méthodes d'exclusion bilatérale, celle qui consiste à fermer les deux bouts de l'anse exclue est jugée trop dangereuse ; elle doit être et elle est universellement abandonnée. Est-il besoin de rapporter qu'elle fut pratiquée trois fois (Von Eiselberg, Grasser et Delagenière). Les malades de Grasser et Delagenière succombèrent et le malade de Von Eiselberg ne dut la vie qu'à ce que l'anse fixée à la paroi fut ouverte le quatrième jour pour parer à des accidents de péritonite locale.

L'exclusion bilatérale sans occlusion ne présente aucun danger. Que cette exclusion bilatérale soit faite totale ou partielle, elle a le grave inconvénient de laisser une fistule gênante, qui incommode le malade et qui ne se fermera jamais. Or l'anse iléo-cœcale cancéreuse produit un suintement abondant souvent fétide qui constitue pour le malade une infirmité moindre que celle d'un anus grêle mais cependant très appréciable. Il est vrai que si les deux extrémités ont été abouchées à la peau, il est possible de désinfecter l'anse iléo-cœcale par des lavages journaliers et par conséquent d'agir directement sur l'ulcération cancéreuse. Cet avantage serait à retenir, si de tels lavages étaient sans danger. Mais ils pourraient entraîner une perforation de l'anse exclue dans les cas où la sténose valvulaire ne permettrait pas le libre écoulement du liquide de l'anse grêle vers le colon.

Enfin, cette exclusion bilatérale est une opération longue beaucoup plus délicate que l'iléo-sigmoïdostomie, fait qui doit entrer en ligne de compte quand l'état du sujet nécessite une intervention palliative.

En résumé, les indications de l'exclusion sont toutes différentes suivant que cette exclusion est pratiquée en tant qu'opération palliative définitive, ou en tant qu'opération précédant la résection du cancer du cœcum.

Comme opération palliative :

1) L'exclusion unilatérale n'offre aucun avantage sur l'iléo-sigmoïdostomie, qu'on lui doit préférer ;

2) L'exclusion bilatérale ouverte, est une opération longue que souvent ne permet pas l'état général du sujet, elle laisse après elle une fistule persistante, infirmité que le malade ne supporte pas sans contrainte morale.

A ce titre, elle est inférieure à l'iléo-sigmoïdostomie.

En tant qu'opération préliminaire (premier temps de la résection en deux temps), la valeur de l'exclusion intestinale sera étudiée dans le chapitre consacré à ce mode opératoire.

Résultats d'exclusion pour cancer du cœcum. — Les cas sont peu nombreux et ne méritent d'être rapportés que pour mémoire.

Exclusion unilatérale : 5 cas avec 2 morts et 3 guérisons ;
Exclusion bilatérale fermée : 3 cas avec 2 morts ;
Exclusion bilatérale ouverte : 3 cas avec 2 morts et une guérison.

Le malade de Von Eiselberg succombe de péritonite par suite de la mauvaise application du bouton de Murphy ;

Le malade de Monprofit fut traité par une méthode très élégante que nous avons jusque-là négligée et qui appartient en propre à cet auteur.

Pour éviter les inconvénients de l'abouchement à la peau, M. Monprofit eut l'ingénieuse idée après implantation du bout supérieur dans le transverse, de venir anastomoser le bout inférieur avec l'S iliaque. De la sorte, les produits secrétés au niveau du cancer du cœcum se déversent dans l'S iliaque et sont rejetés par l'anus ; il donne à ce procédé le nom de drainage à l'intestin, ou d'exclusion bilatérale avec « tout à l'intestin ».

Son malade guérit, mais conserva du ténesme et une diarrhée rebelle permettant de faire quelques réserves sur la valeur de ce procédé. Et Cavaillon fait remarquer avec justesse que ce drainage est plus illusoire que réel car la valvule empêche le reflux du contenu du gros intestin dans l'intestin grêle et ne permet pas son libre écoulement vers l'S iliaque.

OPERATIONS RADICALES

Etude critique de la technique opératoire dans la résection du cœcum pour cancer.

Incision de la paroi.

Trois voies permettent d'aborder l'angle iléo-cœcal : 1° La voie médiane, 2° la voie latérale, 3° la voie lombaire.

Incision lombaire. — Cette dernière ne nous retiendra pas longtemps ; elle fut dans les cas où elle est notée une voie d'exception. Les auteurs pensant avoir affaire à une lésion rénale suivirent la voie postérieure ; ils reconnurent alors leur erreur, mais profitant de la brèche ouverte en arrière, ils attirèrent le cœcum et en firent l'ablation. Mais une telle incision ne peut être employée qu'en des cas exceptionnels. — Pour tous les autres cas, elle mérite d'être rejetée et l'on est surpris de voir que certains chirurgiens (Gilford 1893, Demons 1894), aient pu préconiser hautement cette voie d'abord, lui reconnaissant trois mérites :

1° Permettre une exploration facile des parties malades ;

2° N'ouvrir que peu la cavité abdominale ;

3° Faciliter le drainage.

Ce dernier avantage seul pourrait, à la rigueur, être défendable.

Incision médiane. — Pratiquée par de nombreux chirurgiens, cette incision est incontestablement supérieure au point de vue de la solidité ultérieure de la paroi abdominale, mais

comme le fait justement remarquer Baillet et comme nous l'avons constaté, elle est à peu près constamment insuffisante pour aborder la tumeur cœcale. Sans doute l'existence d'un méso-cœcum pourrait faciliter les manœuvres opératoires, mais n'avons-nous pas dit que le cœcum cancéreux n'était que rarement très mobile. On trouve cependant cette incision préconisée dans la thèse d'Alglave sur la tuberculose iléo-cœcale. Peut-être dans cette variété de tumeur, l'abord médian présente-t-il de réels avantages ; il ne paraît pas en être de même dans le cancer du cœcum. Seules, les tumeurs invaginées dans le colon, surtout dans le colon transverse, sont justiciables de la laparotomie médiane sous-ombilicale. Elle retrouve sa place comme procédé de choix dans les cas d'opération palliative (iléo-sigmoïdostomie).

Incision latérale. — Reste la voie latérale, la plus fréquemment employée et à juste titre ; cependant il est nécessaire d'établir de suite une distinction.

L'incision latérale se fait surtout en deux points :

Elle peut être verticale sur le bord externe du muscle droit (incision de Jalaguier de l'appendicite). D'usage courant, si l'on relit les nombreuses observations permettant sans aucun doute d'aborder le cœcum mais peu propre aux manipulations que nécessite la libération de la tumeur. Aussi les cas sont-ils relativement fréquents où, pour se donner plus de jour, le chirurgien branchait une incision transversale divisant à angle droit toute la partie extérieure de la paroi abdominale antérieure. Cette incision en T donne un jour énorme, mais elle n'est pas sans inconvénient au point de vue de la solidité ultérieure de la sangle abdominale. Machard dans sa thèse de Genève, inspirée par le professeur Julliard, préconise cette incision, qui ne présenterait d'après lui aucun inconvénient, surajouté à ceux des autres incisions. Et cependant sur quatre fois où cette incision a été employée par lui, deux fois (soit 50 0/0) l'extrémité externe de la suture transversale a cédé, les fils tirant trop.

Quant à l'incision latérale oblique, d'emploi presque constant

et de valeur supérieure à notre sens à celle de toutes les autres incisions, elle présente de nombreuses variétés :

Tantôt elle est menée parallèle au ligament de Poupart, se rapprochant plus de l'épine iliaque antérieure et supérieure ;

Tantôt elle est faite oblique en bas et en dedans sur le point le plus saillant de la tumeur ;

Tantôt elle est pour ainsi dire à type inverse, c'est-à-dire oblique en bas et en dehors partant de l'ombilic pour se diriger vers l'épine iliaque antérieure et supérieure (Tokarenko 1899).

Baillet insiste à juste titre sur la nécessité de faire cette incision assez haute à mi-distance de l'épine iliaque antérieure et supérieure et de la relever verticalement à sa partie supérieure.

Après lecture des nombreuses observations qui nous ont fourni des données comparatives, nous avons pensé que l'incision de choix pour mener à bien une résection iléo-cœcale devrait combiner l'incision latérale verticale et l'incision latérale oblique. Quelques recherches sur le cadavre nous ont conduit à préconiser l'incision suivante. Cette incision part en regard de l'extrémité de la dixième côte droite et descend verticale pour aboutir à deux travers de doigt en dedans de l'épine iliaque antérieure et supérieure. A ce moment, on recourbe l'incision en bas et en dedans pour la rendre presque parallèle à la direction du ligament de Poupart. De la sorte grâce à l'incision verticale nous découvrons tout le colon ascendant, la partie oblique du tracé répond assez exactement à l'angle iléo-cœcal à l'extrémité terminale de l'iléon que l'œil voit et que les doigts saisissent dans la plaie avec la plus grande facilité. Baillet d'ailleurs n'avait-il pas vu le point faible de l'incision oblique, quand il recommandait de la prolonger en haut par une incision verticale.

En général le colon transverse, grâce à son méso, descend dans la partie supérieure de l'incision, s'offre de lui-même à l'anastomose.

Incisions rares. — Certaines modifications de l'incision peuvent être apportées du fait de circonstances un peu spéciales. La tumeur adhère-t-elle au plan superficiel indiquant l'envahissement néoplasique ou une fistule intestinale existe-t-elle au

moment de l'éventration ? Il est alors indiqué de circonscrire la zône adhérente ou fistuleuse par une double incision, commençant verticale encadrant la partie qui doit être réséquée et se terminant en bas unique et courbe. De la sorte la dissection et l'ablation de cette zône pourra se faire de dedans en dehors sans crainte d'infections venues de ce fait. Rappelons que dans le cas de fistule, nombre d'auteurs détruisent au thermocautère les parties superficielles infectées avant de prendre le bistouri.

Sur la division des plans superficiels rien à noter, sauf, dans les cas d'adhérence de la tumeur au péritoine pariétal, la nécessité d'ouvrir la cavité péritonéale loin de la zone adhérente, pour ne pas s'exposer à intéresser la face antérieure du cœcum.

Exploration de la cavité abdominale. — Les quelques minutes que l'opérateur consacre à cet examen sont d'une importance capitale car d'elles dépend entièrement la conduite du chirurgien dans les temps suivants.

Il faut explorer non seulement avec l'œil qui permettra de se rendre compte de l'étendue de la tumeur, mais encore avec le doigt qui notera le degré d'adhérences postérieures, qui sentira les ganglions hypertrophiés au niveau de l'angle iléo-cœcal et qui s'assurera de la plus ou moins grande extension dans les voies lymphatiques.

Nous n'insistons pas sur les raisons qui militent en faveur de l'opération radicale ou palliative, entre lesquelles l'opérateur devra choisir de suite, nous réservant d'étudier cette question dans le chapitre des indications opératoires. Admettant que le chirurgien s'est résolu à enlever d'emblée la tumeur, passons en revue les procédés opératoires mis en œuvre pour conduire à bonne fin cette résection de l'anse iléo-cœcale et tentons d'en dégager une application pratique.

Résection de l'anse cœcale. — Deux grandes méthodes sont adoptées par les divers chirurgiens :

A. Ou bien on sectionne, soit l'iléon, soit le colon et soulevant le bout inférieur de l'iléon, ou le bout supérieur du colon, on décolle le cœcum de ses adhérences postérieures, on le fait basculer, et on termine par la section de l'intestin non ouvert (colon

ou iléon). Au cours de ces manœuvres, les vaisseaux sont pincés au fur et à mesure des besoins. Enfin le méso-colon ascendant et le mésentère sont resequés ordinairement en coin.

B. Ou bien, on se propose de libérer la portion de l'intestin qui doit être réséquée, de l'amener hors de la cavité abdominale et ceci fait, la section de l'intestin grêle et du colon est effectuée hors du ventre protégé par une barrière de compresses.

Pour libérer de la sorte l'anse iléo-cœcale, on peut opérer de deux façons :

On peut attaquer la tumeur par son bord interne, assurer de suite l'hémostase en plaçant des pinces sur le méso-colon et le mésentère. Puis après section des mésos, le doigt ou l'instrument mousse, parfois même le bistouri, vont prudemment de dedans en dehors détacher les adhérences postérieures, jusqu'au niveau du feuillet externe du méso-colon ascendant et jusqu'au ligament pariéto-cœcal qui sont alors sectionnés.

On peut au contraire attaquer la tumeur par le côté externe, chercher à ce niveau le plan de clivage qui permettra le décollement postérieur et achever la libération de l'anse par la section du feuillet interne du méso-colon ascendant du ligament mésenterico-pariétal et du mésentère.

On peut enfin sectionner dès le début les deux feuillets du méso-colon en dedans et en dehors et amorcer ainsi le décollement (Arrou).

En résumé, l'opérateur peut libérer la tumeur :

Soit après section de l'intestin ;

Soit avant toute section intestinale.

Les deux méthodes ont été et sont encore pratiquées par des opérateurs distingués avec un égal succès. Et cependant certains points ne sont peut-être pas exempts de toute critique. Et d'abord, il est un fait évident, c'est qu'on devra toujours si l'on sectionne l'intestin faire porter la section première sur l'iléon. L'anse est mobile facilement attirée au dehors, on peut la couper aisément après en avoir isolé un segment plus étendu entre deux pinces clamps. Mais cette section de l'intestin même après coprostase peut avoir quelques dangers, car si le bout supérieur de l'iléon

est isolé dans une compresse hors du ventre, le bout inférieur devra être forcément manipulé au cours de la libération et dans un mouvement intempestif le clamp peut glisser et permettre l'issue des matières contenues dans le petit intestin.

Au contraire la résection conduite tout entière hors de la cavité abdominale satisfait mieux l'esprit. Les chances d'infection sont de ce fait réduites au minimum. Mais la libération de la tumeur est en général difficile, le plan de clivage surtout est presque impossible à trouver au niveau même du cœcum. C'est pourquoi nous avons été amené à rechercher sur le cadavre, un procédé qui facilite ce décollement postérieur, l'un des temps les plus importants de l'opération à notre avis. Nous inspirant des recherches publiées par Pierre Duval dans sa thèse sur le cancer du colon pelvien nous avons fait porter nos investigations sur le fascia qui double le colon ascendant et que l'on sait n'être que le reliquat de l'adossement du mésentère primitif. Il nous a été facile sur le cadavre de retrouver ce fascia et de nous rendre compte que cette couche celluleuse retro-colique pouvait être d'une grande utilité pour la mobilisation du colon ascendant.

Si en effet on incise le péritoine pariétal sur le bord externe du méso-colon ascendant et si soulevant le côté interne de l'incision on tend à entraîner le bord externe du colon, on aperçoit une même lame celluleuse qu'on peut dissocier par quelques coups de sonde cannelée facilement sur le cadavre. C'est là que se trouve le bon plan du clivage. Poursuivant ce décollement on peut ainsi mobiliser tout le colon ascendant, en haut, jusqu'à son point de jonction avec le transverse, en bas jusqu'au ligament externe du cœcum (ligament pariéto-cœcal) qu'il est facile de sectionner. Dès lors le colon ascendant qui n'est plus retenu que par le péritoine s'attachant à son bord interne est amené dans la plaie sans difficulté.

On objectera que ce procédé peut être bon sur le cadavre, mais qu'au cours d'une opération pour cancer, on trouve des adhérences solides qui ne permettent pas de dégager aussi facilement la face postérieure du cœcum. Cela est vrai, mais on nous accordera que partant haut près de l'angle hépatique là où rarement

le cancer a déjà envahi le plan profond, nous suivons la voie la meilleure. Peu à peu le doigt retrouve à travers toutes ces adhérences le plan de clivage, il se tient près du colon et du cœcum loin de la paroi profonde où est le danger. On peut s'aider des ciseaux quand l'adhérence est trop forte pour être rompue.

Mais alors les doigts qui décollent, soulèvent maintenant l'intestin, l'écartent, et tendent les adhérences que l'opérateur sectionne à ciel ouvert. Et ainsi avec des précautions incessantes le travail de libération s'achève lentement. Pour obtenir une plus grande mobilité, il est bon de pousser le décollement un peu en dedans. C'est à ce moment qu'il ne faut pas se laisser entraîner vers la profondeur ; plus encore qu'à la partie externe il faut tenir le contact avec l'intestin ; car si l'on s'égarait trop en arrière et en dedans, les doigts entraîneraient fatalement les vaisseaux spermatiques internes et plus loin même l'uretère. On sait en effet les connexions intimes de l'uretère dans sa traversée lombaire avec le péritoine pariétal. La mince couche graisseuse péri-uretérale qui isole l'uretère du péritoine et permet de ne pas l'entraîner pendant les manœuvres du décollement n'existe pas toujours. Aussi faut-il avoir ces deux rapports présents à l'esprit pour savoir reconnaître les battements de la spermatique interne et le relief que forme l'uretère. Le doigt avertit l'opérateur du danger que peuvent courir ces organes.

Le décollement postérieur achevé, l'anse iléo-cœco-colique est toute entière amenée hors du ventre.

Ce décollement sur lequel nous avons insisté longuement a été pratiqué par nous sur de nombreux cadavres ; il n'aurait qu'une valeur théorique, si nous n'avions pour appuyer cette étude quelques observations de résection iléo-colique pratiquée à l'aide de cette manœuvre. Déjà en 1904 Scudder avait reconnu les avantages de ce procédé de libération de dehors en dedans.

Donnant le récit de l'opération qu'il pratiqua pour enlever un colon ascendant et un cœcum cancéreux, Scudder écrit qu'il lui paraît bon d'inciser le péritoine pariétal du côté externe du cœcum et du colon ascendant et de dégager le colon de son lit

jusqu'à ce que la main puisse passer au-delà de son bord interne sous le péritoine postérieur.

Cavaillon dans sa thèse de Lyon parue au moment même où nous poursuivions nos recherches sur ce sujet, consacre quelques lignes au décollement du colon ascendant qu'il semble vouloir appliquer aux seuls cas du cancer du colon ascendant. En effet, nous lisons dans ce travail : « La mobilité de la partie du colon considérée a son importance au point de vue du pronostic d'une intervention. Plus le colon aura un péritoine libre, lâche, plus bénigne sera l'opération. Aussi voit-on les résections de la *région cœcale* et celles de la portion mobile de l'S iliaque être plus bénignes que celles des angles et des portions fixes du colon ascendant et descendant ». Et plus loin parlant du décollement, cet auteur écrit : « Nous l'avons recherché pour le cœcum et le colon ascendant, il est facile dans la majorité des cas de mobiliser ce segment d'intestin. Anatomiquement cela est faisable, *reste à savoir ce que ce procédé peut donner sur le vivant* ».

A cette question posée par Cavaillon, il nous est possible de donner une réponse favorable. Car outre une observation parue dans l'article de Scudder nous apportons un cas inédit dans lequel le décollement a été fait de parti pris avec un plein succès (observation). En outre, M. Arrou au cours d'une conversation que nous avions récemment avec lui sur ce sujet nous a déclaré qu'il n'entreprenait jamais une résection du cœcum sans avoir auparavant libéré le colon ascendant en sectionnant le péritoine en dehors de son bord externe. M. Arrou y joint même une incision sur le bord interne du colon ascendant qui d'après lui faciliterait encore la manœuvre. Il a bien voulu nous communiquer deux observations dans lesquelles ce procédé fut employé avec un plein succès. Ce sont les observations jointes à ce mémoire.

Ces observations nous permettent donc d'apporter à l'appui du décollement du colon ascendant et du cœcum comme premier temps de la résection dans le cancer, non de simples recherches faites à l'amphithéâtre, mais des preuves réelles de la valeur de ce procédé.

De l'entéro-anastomose après décollement et résection du cœcum cancéreux.

Le décollement achevé et le champ opératoire garni, à 20 centimètres environ de l'embouchure de l'iléon dans le cœcum, les doigts expulsent par pression le contenu de l'anse grêle sur laquelle portera l'anastomose. Deux clamps en circonscrivent une partie. On pratique la même manœuvre au niveau du colon et on sectionne l'intestin en ces deux points.

Reste maintenant à établir la continuité du tube intestinal. L'opérateur peut alors faire appel à un grand nombre de procédés d'entéro-anastomose dont il nous faut maintenant entreprendre l'étude critique.

Exposé des divers procédés d'entéro-anastomose. — Deux grands procédés se disputent la faveur des grands chirurgiens :

L'un, consiste à réunir les deux lumières intestinales par la suture au fil de soie ;

L'autre, consiste à obtenir la continuité du tube intestinal en introduisant dans les deux sections de l'intestin certains appareils spéciaux de coaptation tels que les plaques de Senn, les boutons métalliques, et surtout le bouton de Murphy, le seul à retenir.

L'énumération de ces appareils spéciaux serait trop longue, rappelons cependant que de nombreuses substances ont été employées comme tuteur des deux sections intestinales : bobines d'os décalcifié, tubes en sucre, morceaux de carotte, etc., etc. Le bouton de Murphy est surtout employé par les opérateurs allemands. Il présente des avantages qui ne paraissent pas négligeables quand l'opération doit être conduite rapidement ou quand une opération de durée assez longue demande à être vivement terminée. Toutefois, pour avantageuse qu'elle soit la méthode offre quelques inconvénients qui ont pu, même après une opération très bien exécutée, entraîner la mort du malade. C'est ainsi que pour nous en tenir à une brève énumération du fait de la différence du calibre des deux lumières intestinales et de l'étroitesse de l'une d'elles, le bouton a pu comprimant un point de la

surface de l'iléon ou du colon entraîner le sphacèle et la perforation de l'intestin (cas de Schiller, 1896).

Dans d'autres cas, bien que le contenu liquide de l'intestin grêle soit favorable à l'évacuation des matières à travers la lumière du bouton, l'écoulement a pu se trouver entravé et une occlusion intestinale s'en suivre nécessitant l'anus grêle secondaire. C'est par un mécanisme semblable que certains corps étrangers ont pu s'introduire, venir obturer le bouton et déterminer une occlusion mortelle. Enfin le séjour quelquefois prolongé de ce bouton dans l'anse sigmoïde où l'on a pu le retrouver à l'autopsie après un temps relativement long, ne paraît pas devoir être exempt d'ennuis. Tous ces accidents ont été notés ; cependant il est juste d'ajouter qu'ils sont loin d'être fréquents et une méthode qui compte des défenseurs tels que Czerny, Krönlein, ne saurait être rejetée à la légère.

Cependant nous négligeons dans notre étude ce procédé d'entéro-anastomose qui n'est que peu employé en France. Si l'on parcourt les observations, on voit que seuls quelques chirurgiens : Chaput, Jaboulay et ses élèves, restent fidèles au bouton. Laissant donc de côté ces procédés qui nécessitent une expérience et une technique un peu spéciale, nous nous en tiendrons à l'entéro-anastomose par le procédé des sutures le seul que nous ayons vu employer durant nos quatre années d'internat.

L'intestin grêle peut être uni au gros intestin de trois façons :

Soit par entérorraphie circulaire, les deux bouts de l'intestin étant suturés l'un à l'autre directement ;

Soit par entérorraphie termino-latérale, la lumière du colon étant fermée et le bout supérieur de l'iléon implanté dans le colon ;

Soit par entérorraphie latéro-latérale qui nécessite la fermeture du bout iléal, la fermeture du bout colique et l'anastomose de l'iléon et du colon à une certaine distance de leurs extrémités fermées.

I. — **Entérorraphie circulaire.** — Ce fut la première en date et celle qui de 1880 à 1900 fut le plus fréquemment employée. Durant cette période nos observations portent sur 54 cas où le

mode d'anastomose était nettement indiqué, 38 entérorraphies circulaires. Après 1900 les méthodes suivantes l'emportent de beaucoup et sur 69 cas, nous ne trouvons plus que 18 cas de suture bout à bout.

C'est qu'en effet les premiers opérateurs désireux de ne pas allonger la durée de l'opération ne faisaient porter leur section que bas sur la partie moyenne du colon ascendant. Ils se trouvaient en présence de deux intestins qu'ils plaçaient avec la plus grande facilité lumière contre lumière et que rapidement ils suturaient.

Toutefois la différence de calibre des deux intestins mis en présence compliquait toujours un peu l'opération, car s'il est vrai que parfois chez le malade ayant eu avant l'opération des crises d'obstructions intestinales on peut trouver un intestin grêle de dimensions égales et même supérieures à celles du colon ascendant, il faut cependant reconnaître que les cas en sont rares.

En présence de ces difficultés on eut recours à des artifices pour rendre égaux les calibres du colon et du grêle.

On peut en effet : ou rétrécir le colon, ou augmenter les dimensions du grêle.

Pour rétrécir le calibre du colon, deux procédés ont été employés :

L'un consiste à suturer l'extrémité de l'iléon à une partie de la circonférence du colon (la partie mésentérique de préférence) et à fermer la partie restante par un double surjet.

L'autre consiste à faire sur la paroi du colon au niveau du bord libre une excision triangulaire dont la base réponde à la circonférence de l'iléon.

Mais ces deux procédés laissent toujours au point où se rencontrent les deux lignes de suture, un petit espace mal fermé. Ainsi peuvent s'expliquer peut-être les complications péritonéales auxquelles succombèrent un certain nombre d'opérés.

Cependant la méthode circulaire avec fermeture d'une partie du colon compte actuellement des défenseurs et Poirier déclarait à la séance de la Société de Chirurgie du 21 juin 1905 : « Dans toutes mes interventions sur le tube digestif, j'ai

toujours eu recours à la suture bout à bout en réduisant par suture le bout le plus large aux dimensions du bout le plus petit pour procéder ensuite comme tout le monde à la réunion des bouts en présence. Je n'ai jamais constaté d'échec, c'est pourquoi je me tiens au procédé le plus simple qui est aussi le plus naturel ».

Pour augmenter les dimensions de l'ouverture du grand intestin, Madelung a proposé de sectionner obliquement son bord libre ; de la sorte, la nutrition de l'iléon est assurée par les vaisseaux arrivant au bord mésentérique et laissés intacts et la suture bout à bout devient possible. Ce procédé que nous relevons dans quelques-unes des premières observations (Hofmolck, Von Bergmann) paraît encore donner des résultats plus satisfaisants que les méthodes précédemment décrites. Toutefois l'iléon une fois remis en place doit avoir tendance, du fait de sa mobilité, à tirer vers la cavité pelvienne le colon ascendant qui lui est fixe. Les sutures semblent devoir souffrir de cette traction exercée sur elles par le petit intestin et les contractions intestinales ne peuvent qu'être défavorables à la cicatrisation. Aussi certains opérateurs proposèrent-ils d'invaginer l'iléon dans le colon et de le fixer dans cette situation.

Bassini en 1887 se fit le défenseur de ce procédé opératoire qu'il appliqua avec succès dans un cas de résection du cœcum pour cancer. Plus récemment M. Doyen a décrit un procédé de double invagination plus complet. M. Doyen retourne l'iléon, muqueuse en dehors, sur une longueur de 2 à 3 centimètres et introduit cette portion d'intestin dans le colon préalablement rétréci. Les deux bords des sections au contact sont alors suturés. Puis l'iléon est enfoncé à nouveau de quelques centimètres dans la lumière du colon qu'il entraîne et qui se trouve de ce fait invaginé à son tour. De la sorte les tuniques séreuses de l'iléon et du colon sont au contact et un surjet les fixe en cette position. Une légère pression exercée sur le colon augmente encore de quelques centimètres l'invagination et une dernière rangée de sutures séro-séreuses assure la fixité des deux portions de l'intestin dans cette situation.

Il y a quelques années (*Société de Chirurgie* 21 juin 1905), M. Pierre Delbet a indiqué un procédé d'enterorraphie circulaire avec invagination différent de celui de M. Doyen. Ce procédé qui dans un cas de résection du cœcum pour tuberculose lui donna un très bon résultat consiste à affronter bout à bout par un surjet total les parois des deux intestins, puis à invaginer l'iléon dans le colon sur une longueur d'un centimètre et demi environ. Le collier de l'invagination est alors fixé au cylindre invaginé par un surjet.

Ce procédé reste au dire de M. Delbet lui-même un procédé d'exception, car il demande pour être applicable que le calibre des deux segments d'intestin à réunir soit inégal mais peu différent, le bout inférieur étant d'un diamètre un peu plus considérable que le bout supérieur ; que le bout inférieur soit mince et souple pour qu'il puisse se retourner aisément sans faire un trop gros bourrelet ; que le mésentère enfin soit mince et souple.

Quant au procédé de suture avec invagination indiqué par Maunsell et qui fut employé deux ou trois fois après résection du cœcum cancéreux, il est à notre avis inférieur aux précédents car il nécessite au cours de son exécution l'ouverture de la lumière du colon à six centimètres et demi du point de section.

II. — Entérorraphie termino-latérale. — Rapidement on voit certains auteurs substituer à la suture bout à bout, une deuxième méthode caractérisée par l'implantation latérale de l'iléon dans le colon dont la lumière a été préalablement fermée. La méthode est simple. Le colon sectionné, on ferme la surface de section par quelques points séparés comprenant toutes les tuniques intestinales. On ébarbe légèrement avec de petits ciseaux les portions de muqueuse qui font hernie et on enfouit sous un surjet séro-séreux la première suture totale. L'occlusion en deux plans suffit et il semble absolument superflu de fermer la muqueuse seule par un surjet ou des points séparés muco-muqueux. Puis à une distance variable de l'extrémité du colon sur le bord opposé au mésentère, on adosse par un surjet la séreuse de l'iléon à celle du colon.

Sur le colon soulevé par deux pinces en un pli vertical juste au

point où sera le centre de la bouche, on ponctionne les tuniques intestinales, on repère la muqueuse en haut et en bas et on agrandit l'incision de l'intestin à droite et à gauche, jusqu'à ce que les dimensions de la bouche colique soient égales à celles de la section du grêle que l'aide étale au moyen de deux pinces fixées aux angles. Il ne reste plus qu'à terminer par un surjet total circulaire dont la partie antérieure sera enfouie définitivement par un plan de suture séro-séreuse.

A ce procédé une troisième méthode s'est substituée durant ces dix dernières années : l'entérorraphie latéro-latérale.

Entérorraphie latéro-latérale. — Il nous paraît superflu d'insister sur la technique opératoire si bien réglée de l'anastomose latéro-latérale de l'iléon avec le colon transverse ou l'S iliaque.

Rapidement résumés les temps opératoires sont les suivants :

1° Fermeture du bout supérieur de l'iléon et du bout inférieur du colon; soit par un simple fil après écrasement des tuniques intestinales, soit par un surjet total ; l'occlusion est rendue plus parfaite par un surjet séro-séreux enfouissant la première suture. Quelques chirurgiens y adjoignent même un deuxième surjet d'enfouissement.

2° Accolement de l'anse grêle à la face antérieure du colon par un surjet séro-séreux postérieur.

On prendra soin de fixer l'anse grêle dans le sens de la contraction péristaltique. Dans une de nos observations, l'anse grêle fut anastomosé en sens inverse, le malade présenta une fistule intestinale mais rien ne prouve que cet abouchement à contre-courant ait été la cause de cette complication post-opératoire.

3° Ouverture des deux lumières intestinales et surjet total postérieur et antérieur. La bouche sera d'une longueur suffisante (4 à 5 cm.). Sur l'S iliaque, il y aurait avantage à faire une ouverture plus petite qui permettrait d'obtenir la cessation rapide de la diarrhée (Gosset). Les surjets seront serrés avec le plus grand soin pour obtenir une hémostase parfaite.

Les points des angles sont comme dans toute anastomose intestinale ou gastro-intestinale particulièrement soignés de façon à

empêcher tout suintement du contenu intestinal et à s'opposer au rétrécissement de la bouche anastomotique.

4° Surjet d'enfouissement antérieur séro-séreux, destiné à renforcer la ligne de suture antérieure et empêcher toute issue des matières fécales.

Avantages et inconvénients de ces différents procédés :

Entérorraphie circulaire. — Les premiers inconvénients tiennent d'abord à la nécessité dans laquelle on se trouve d'unir des intestins de calibre différent et de pratiquer pour cette raison soit un plissement du colon, soit une résection triangulaire de la paroi de l'intestin grêle ce qui complique l'opération et ne donne pas une sécurité absolue au point de vue des sutures.

De plus l'entérorraphie circulaire favorise au maximum le rétrécissement du tube intestinal, au moment même de la suture et surtout après la cicatrisation.

Les procédés de suture circulaire avec invagination d'une part sont compliqués dans leur exécution, et d'autre part favorisent la pénétration de l'intestin grêle dans le gros intestin sous l'influence des contractions.

Entérorraphie termino-latérale. — L'entérorraphie termino-latérale, est une opération très supérieure à l'anastomose bout à bout ; elle présente cependant quelques inconvénients.

Elle est d'une exécution plus difficile que l'entéro-anastomose latéro-latérale, car l'anse grêle ne se prête facilement aux sutures qu'à condition d'être très mobile. Or, au cours des manœuvres que nécessite l'anastomose on n'est pas absolument sûr qu'une petite quantité de liquide intestinal ne s'écoulera pas de la portion de l'intestin non fermée et ne viendra pas augmenter les chances d'infection déjà multiples au cours de la résection du cancer du cœcum.

On ne doit pas s'arrêter, un seul instant, aux reproches qui furent faits autrefois à l'anastomose termino-latérale, de laisser un cul-de-sac colique, une sorte de nouveau cœcum dans lequel les matières fécales pouvaient s'accumuler. Sur les animaux sacrifiés longtemps après entérorraphie termino-latérale et au

cours des autopsies on a reconnu que ces sortes de cul-de-sac avaient une tendance marquée à s'atrophier à la longue.

Nous rapportons une observation qui nous a été donnée par notre maître M. Quénu dans laquelle l'entérorraphie termino-latérale fut faite avec un plein succès. D'ailleurs, notre maître nous disait qu'il restait partisan de cette méthode qu'il regardait comme d'une exécution facile et rapide, et notre maître Legueu déclarait récemment à la Société de Chirurgie qu'après résection du cœcum il avait toujours employé avec succès l'anastomose termino-latérale.

Entérorraphie latéro-latérale. — Toutefois l'entérorraphie latéro-latérale ne présente pas la difficulté minimum peut-être, mais réelle cependant, de l'entérorraphie termino-latérale.

En quelques minutes le bout iléal est fermé et ce temps n'allonge l'opération que d'une façon négligeable. En regard de ce mince inconvénient, la facilité d'exécution et le fonctionnement parfait de la bouche, qu'il est toujours possible de faire grande (5 à 6 cm.) peuvent être mis en parallèle. MM. Routier et Guinard ont insisté à plusieurs reprises sur ces avantages (*Société de Chirurgie*, 1905).

C'est donc à ce mode d'entérorraphie que nous conseillons de recourir après la résection de l'anse iléo-cœcale. Mais en y joignant cette recommandation, de ne jamais oublier de faire l'anastomose dans le sens du péristaltisme intestinal. L'anastomose isopéristaltique favorise l'écoulement des matières fécales vers le bout inférieur du gros intestin et diminue les chances de stase fécale dans le bout exclu du colon.

Siège de l'entéro-anastomose après resection du cœcum. — En quel point du colon doit-on faire cette anastomose ?

Il faut que la bouche soit faite loin de la région où se trouve la lésion primitive. Ce n'est pas à deux centimètres au-delà du bout colique près de l'angle hépatique qu'on unira le colon et l'anse grêle.

C'est à la partie moyenne du colon transverse, loin de la fosse iliaque et du flanc droit.

Cette pratique que nous recommandons est basée sur ce fait.

Un cancer du cœcum même après ablation large peut récidiver et récidive souvent sur place. Que la masse cancéreuse se développe dans le tissu cellulaire de la fosse iliaque droite, ou qu'elle prenne naissance dans le colon ascendant même, ce dernier sera toujours intéressé, par l'envahissement progressif de la tumeur. Si l'anastomose a été faite près du cul-de-sac colique, le bon fonctionnement de la bouche anastomotique se trouve entravé soit par la greffe cancéreuse soit par des adhérences cancéreuses englobant l'anse grêle.

Des douleurs apparaîtront nécessitant une nouvelle anastomose ou l'établissement d'un anus artificiel.

L'existence du méso-colon transverse peu développé gêne parfois l'anastomose. Et il est possible surtout dans ce cas que l'anse intestinale ait tendance par son poids à abaisser le colon attaché de court. Dans ce cas la traction pourrait favoriser la coudure de l'anse et gêner le bon fonctionnement de la bouche.

Aussi aura-t-on avantage lorsqu'on se trouvera en présence du colon transverse qui ne descend pas facilement d'aller à l'S iliaque et de pratiquer une iléo-sigmoïdostomie. L'opération sera rendue un peu plus délicate, du fait de l'incision à droite, mais elle est possible. Dans ce cas, les sutures d'enfouissement du bout iléo-colique seront très soignées car la stase fécale, qui est presque de règle dans cette portion du colon exclu, pourrait entraîner de graves accidents.

Péritonisation.

L'anse anastomosée réduite, il faut retourner à la fosse iliaque droite que l'on avait abandonnée garnie de compresses. L'hématose sera achevée avec soin et la question de réparation se posera. L'opérateur est en présence d'une surface cruentée dépouillée de revêtement séreux et de plus excavée. Il est des cas où, si l'opération a été pénible, si la résection du péritoine pariétal en dehors a dû être large, si l'ablation du feuillet interne et l'ablation du méso-colon a dû être faite presque totalement à cause des adhérences, il faut alors assurer l'hémostase par un tamponnement

assez serré. Mais si le péritoine pariétal (feuillet externe du méso-colon ascendant) a pu être conservé, si cette belle bande péritonéale externe que l'on peut voir sur une de nos figures existe large et se laissant facilement attirer vers la ligne médiane, on peut par une simple suture l'unir au feuillet interne du méso-colon ascendant (péritoine pariétal interne). On comblera ainsi très facilement la partie supérieure de la plaie opératoire. Toutefois, au niveau de la fosse iliaque quand le lit du cancer est profond, on s'expose à ne faire qu'une restauration très imparfaite de la couverture séreuse. Le péritoine qui n'est plus appliqué sur les parties cruentées va former le couvercle d'une sorte de petite fosse qui sera difficile à drainer.

Si les suites opératoires ne laissent pas à désirer, si le drain peut être rapidement enlevé de cette cavité, tout se passera le mieux du monde. Mais si au contraire une fistule intestinale vient à se produire, si une infection légère détermine en ce point des phénomènes inflammatoires plus ou moins marqués, cette petite excavation va former une sorte de diverticule dans lequel s'accumulera le pus. Le drainage sera gêné par cette couverture séreuse qui ne deviendra plus une barrière protectrice contre l'infection, mais qui bien au contraire favorisera la stagnation du contenu de la poche. Ceci apparaît très nettement dans un des cas que nous rapportons au nombre de nos observations personnelles et il est permis de penser que si le mésentère répondant à la partie de l'iléon enlevée n'avait pas été suturé au péritoine pariétal, si l'on s'était contenté d'une moindre péritonisation le malade n'eut pas présenté cette poche rétro-péritonéale cloisonnée difficile à drainer qui nécessita une seconde intervention.

Une méthode n'est pas partout conduite avec la même sécurité, et la péritonisation excellente en soi, qui dans les opérations sur le petit bassin présente de réels avantages ne nous paraît pas devoir être appliquée d'une manière systématique dans la résection du cœcum cancéreux. On péritonisera sans aucun doute toute la région du flanc droit, là où la réfection du péritoine pariétal directement accolé à la paroi est absolument indiquée, mais on ne s'acharnera pas à masquer la fosse iliaque par une

sorte de couverture ce qui nous a paru pouvoir être plus nuisible qu'utile. D'ailleurs il est des cas où le cancer adhère tellement au péritoine pariétal postérieur que toute péritonisation de ce fait devient impossible. Le suintement de ces adhérences nécessitait le tamponnement de la fosse iliaque qui devient, en présence de lésions si étendues, la seule méthode rationnelle.

Drainage du champ opératoire.

La question du drainage est une des plus controversées. Elle compte des partisans et des détracteurs car elle a des avantages et paraît avoir des inconvénients.

Avantages du drainage. — De Bovis écrit en 1900 que l'étude des cas de cancer du gros intestin publiés jusqu'à ce jour lui a permis de constater une plus-value de la mortalité égale à 1/3 dans les cas non drainés.

Des exemples de ces avantages nous sont fournis par l'étude de certaines statistiques. Krönlein, par exemple, est opposé au drainage, de parti pris. Zimmermann, son élève, en 1900, publie 6 cas de cancer opérés, en un temps, par Krönlein et non drainés.

De ces cas nous notons :

Une mort par péritonite ;

Deux abcès qui nécessitent une incision secondaire ;

Deux fistules intestinales donnant assez abondamment dans un cas pour nécessiter deux ou trois pansements par jour.

Les résultats ne parlent donc pas en faveur de la fermeture totale du ventre.

Fuchsig sur 6 cas de résection iléo-cœcale sans drainage compte deux morts par péritonite :

Une mort au 17e jour après péritonite localisée et occlusion intestinale.

Une suppuration de la plaie qu'il fallut débrider.

Schloffer rapporte l'historique d'un malade non drainé qui fit une péritonite localisée ; point de départ d'une infection générale à laquelle il succomba.

Guilloud de Lyon, dans un cas, ne draine pas et il se voit obligé de réinciser son malade pour évacuer un abcès.

Et les observations se multiplient de complications locales consécutives au cas où l'opération fut conduite pour ainsi dire idéalement et où le chirurgien ferma la paroi sans laisser un drain.

Dans 20 cas non drainés nous relevons :

7 morts ;

5 suppurations.

Dans ces conditions, la question paraît jugée. Le drainage, est-on tenté de dire, est indispensable, la discussion est vaine. Mais les adversaires de cette méthode répondent par l'exposé des inconvénients qu'entraîne le drainage.

Inconvénients du drainage. — Il en est deux qui sont à retenir et à discuter : l'un est précoce, c'est la fistule intestinale ; l'autre tardif, c'est l'éventration.

Fistule intestinale. — Elles sont au dire des adversaires du drainage presque constantes, prolongeant le séjour du malade et devenant facteurs des complications septiques secondaires.

Cette affirmation est-elle rigoureusement exacte. L'étude seule des observations peut éclaircir ce point litigieux. Citons donc quelques exemples :

Nous avons d'abord les deux cas de Krönlein dans lesquels les malades non drainés présentent une fistule intestinale nette et de débit abondant.

Dans deux cas de Forgues, traités sans drainage, l'un des malades eut une fistule intestinale vers le 9e jour (Blanchard).

Guilloud draine dans quatre cas, trois guérissent sans fistule, le quatrième malade, dont l'intestin a été écrasé à la pince, présente une évacuation de matières par sa plaie et l'auteur n'hésite pas à mettre sur le compte de son procédé opératoire l'incident qui survient.

Nous pourrions comparativement multiplier les exemples. Nombreux sont les cas où le drainage fut suivi de fistule, et nombreux les cas où la fistule ne se manifeste pas.

Malgré l'établissement du drainage les chiffres ci-joints sont un résumé schématique qui parle plus nettement aux yeux que tous les arguments invoqués.

Eventration. — Quant à l'éventration, elle fut fréquente

autrefois dans la première période, quand le drainage était établi au moyen du large tamponnement à la Mickulicz.

La moitié ou le 1/3 de la plaie environ reste ouvert, la hernie consécutive des viscères était fatale. Aujourd'hui elle est rare car le drainage établi de nos jours est un drainage plus localisé et plus restreint. La péritonisation a reculé les limites du drainage dans les interventions abdominales. Dans l'hystérectomie abdominale susvaginale on ne draine plus et on ne drainerait plus dans la résection du cœcum cancéreux si l'on ne se trouvait pas au niveau de la fosse iliaque dans la nécessité absolue ou de laisser la partie inférieure non péritonisée ou d'étendre un simple voile sur une excavation qu'on ne peut combler.

Reste donc à conclure, et la question à résoudre est nette :

Les avantages du drainage l'emportent-ils sur ses inconvénients ?

A ce sujet notre expérience personnelle comme on le conçoit est négligeable. Nous nous sommes donc adressé à nos maîtres et nous avons étudié, schématisé les résultats des 200 cas que nous apportons.

Deux faits se dégagent de ce double interrogatoire.

C'est que, d'une part, les partisans du drainage sont les plus nombreux (Czerny, Billroth, Körte, Schloffer, etc.).

C'est que, d'autre part, la mortalité est plus élevée, quand on ne draine pas.

Je draine toujours, de parti pris, me disait mon maître Quénu, je rejette absolument cette opinion, que les fistules intestinales sont dues à la présence d'une mèche ou d'un drain. C'est à l'insuffisance des sutures qu'il convient de rattacher ces accidents.

Ricart draine d'une façon systématique les opérés du cancer du cœcum. Lejars, Terrier et Gosset, défendent avec la sincère conviction le drainage. Drainer sera souvent, si l'opération a été facile et bien conduite, non point une nécessité mais une sécurité. En admettant même que le drainage soit la cause des fistules intestinales observées, ces fistules, lorsque le libre

écoulement des matières ne permet pas une rétention septique locale empêchant le travail de réparation par l'inflammation qu'elle détermine, ces fistules se ferment spontanément dans un temps relativement court, en moyenne quelques semaines, et ne retardent pas ou peu la guérison.

Duret avait raison quand, au Congrès de Chirurgie de 1901 rapportant deux observations de résection du cœcum pour cancer, il concluait : « Le drainage bien fait est un facteur important de succès. Il donne lieu parfois à une plus-value de petites fistules stercorales, mais cette plus-value représente un certain nombre d'existence sauvées par la même ».

Conclusions. — Il faut donc drainer en plaçant un gros drain n° 40, sortant à la partie inférieure, et au besoin, une petite mèche de gaze stérilisée sur une partie cruentée qu'on a dû abandonner sans pouvoir la recouvrir du péritoine.

*
* *

Après ce long exposé technique des divers temps opératoires que nécessite la résection du cœcum cancéreux, nous allons exposer sommairement résumée la technique que nous proposons.

Technique opératoire.

Preparation du malade. — Le malade tenu en observation depuis quelques jours doit être purgé l'avant-veille du jour de l'opération.

La veille on administrera un lavement pour vider totalement l'intestin.

L'abdomen sera soigneusement désinfecté par la balnéation et l'application durant une journée d'un large pansement humide.

Après anesthésie, désinfection du champ opératoire comme pour toute laparotomie.

Deux aides sont nécessaires, l'un face à l'opérateur, l'autre sur son côté droit.

Position du malade. — Le malade est en position déclive légère.

Premier temps. — Ouverture de la cavité péritonéale.

L'incision part de l'extrémité de la dixième côte droite et descend verticalement jusqu'à deux travers de doigt en dedans de l'épine iliaque antérieure et supérieure.

En regard de cette épine, elle se recourbe parallèlement à

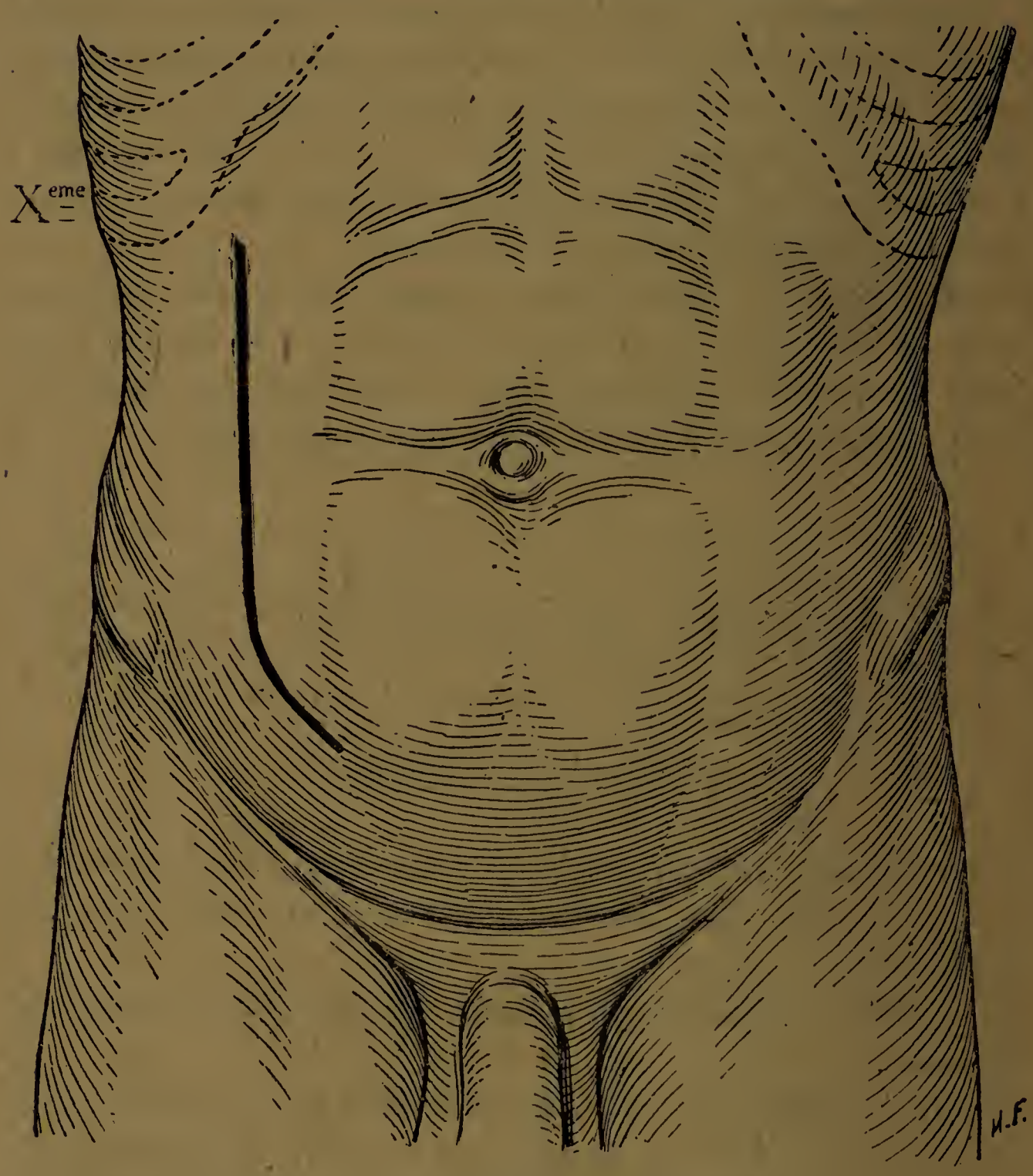

Fig. 1

l'arcade de Fallope pour venir se terminer à un travers de doigt environ du bord externe du muscle droit (fig. 1).

Rapidement les plans sous-cutanés et l'aponévrose du grand oblique sont sectionnés ; les muscles petit oblique et transverse

divisés laissent apparaître le fascia transversalis recouvrant le péritoine. Deux pinces soulèvent le fascia transversalis puis le péritoine en un pli transversal qu'on incise prudemment.

Si on tombe sur un cœcum adhérent au péritoine pariétal, on ne s'acharnera pas à ouvrir la cavité péritonéale au centre même de l'incision. Il est préférable de se porter de suite à la partie supérieure de l'incision, là où il n'existe point d'adhérences. De la sorte la cavité péritonéale est ouverte sans danger.

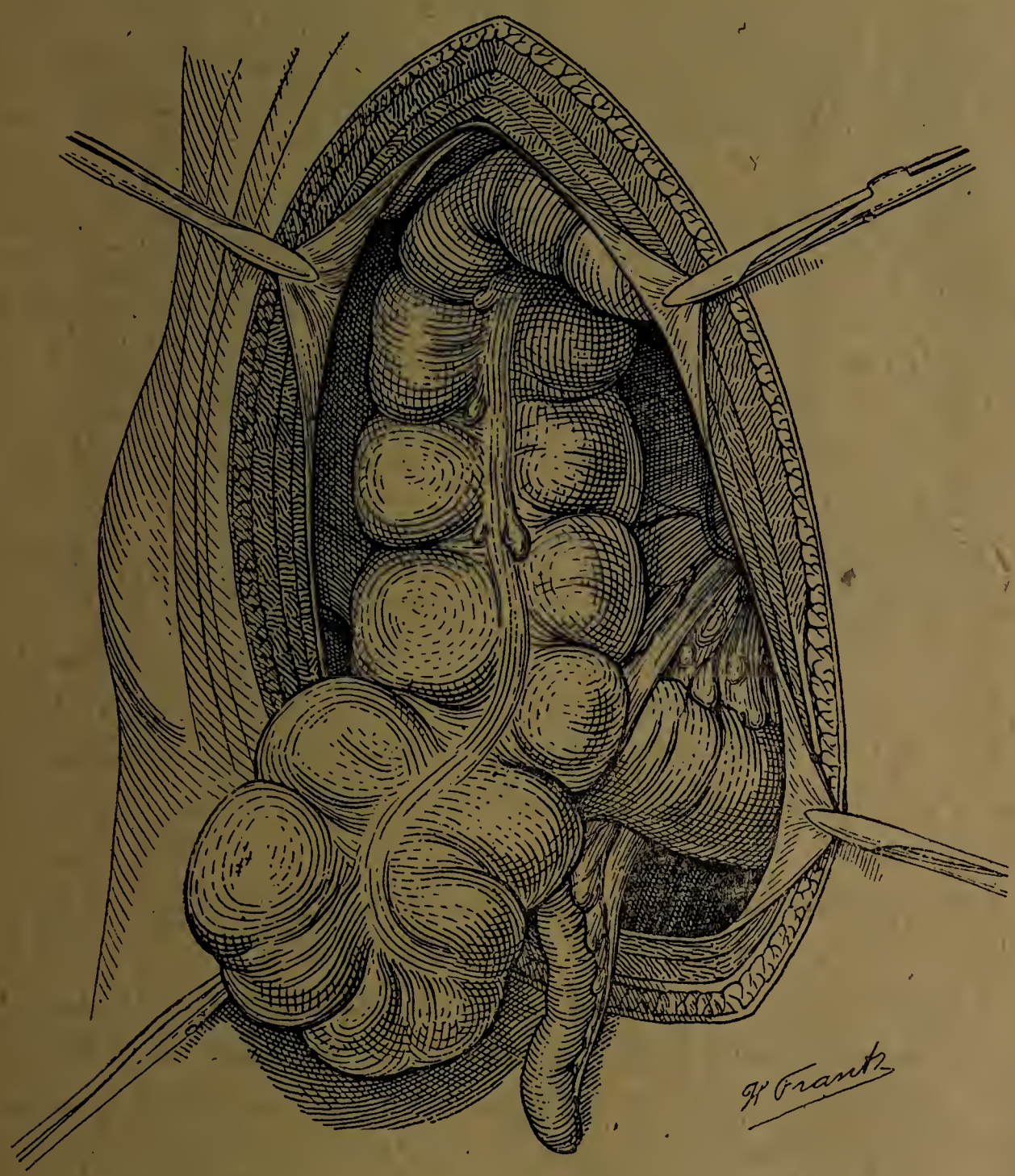

Fig. 2

Sur les doigts qui soulèvent la paroi, les ciseaux peuvent impunément sectionner toute l'épaisseur des plans musculo-aponévro-

tiques jusqu'aux limites de l'incision cutanée. Il ne faut pas craindre de remonter haut jusqu'à la côte ; c'est là qu'il faut se donner le plus de jour. L'abdomen ouvert, tout le colon ascendant, le cœcum et la fin de l'ileon apparaissent profondément entre les lèvres de l'incision (fig. 2).

Deuxième temps. — Libération des adhérences épiploïques. Si l'épiploon adhère à la tumeur, ce qui est le cas le plus fréquent, les doigts le libèrent au maximum. Souvent les adhérences seront trop fortes. Il nous paraît alors préférable de sectionner l'épiploon à une certaine distance de la zone adhérente et d'en abandonner de la sorte une plus ou moins grande portion qui sera réséquée avec la tumeur.

Il faut de suite se rendre autant que possible compte du degré d'adhérence du cœcum en arrière et le doigt descendant vers l'angle iléo-cœcal accrochera la partie terminale de l'intestin grêle. On dévidera au moins 20 centimètres d'intestin grêle et une fois choisi, le point où sera faite la résection, on isolera un segment assez large de l'anse entre deux clamps, légèrement courbes.

Alors l'épiploon (si on l'a lié de suite ou s'il est sain) et les anses grêles seront refoulés vers la ligne médiane au moyen de quelques compresses de toile formant barrière. Le petit bassin sera protégé de la même façon.

A ce moment l'écarteur placé sur la lèvre externe de l'incision étale le péritoine pariétal et met bien en évidence le colon ascendant.

Troisième temps. — Décollement du colon ascendant et libération de la tumeur.

A la partie toute supérieure du colon ascendant, aussi prêt de son bord externe que possible, presque sur l'intestin, l'opérateur trace au bistouri avec une grande légèreté de main une incision verticale qui n'intéresse que la couverture péritonéale (fig. 3).

La lèvre interne de l'incision relevée à l'aide d'une pince, on amorce à la sonde cannelée le décollement du colon ascendant. Le doigt achève lentement ce décollement qui, facile au niveau du colon, devient beaucoup plus délicat dès qu'on atteint la face

postérieure du cœcum. Le doigt décolle prudemment les adhérences en se tenant près de la face postérieure du cœcum.

Une fois achevé le décollement qui sera poussé en haut jusqu'à

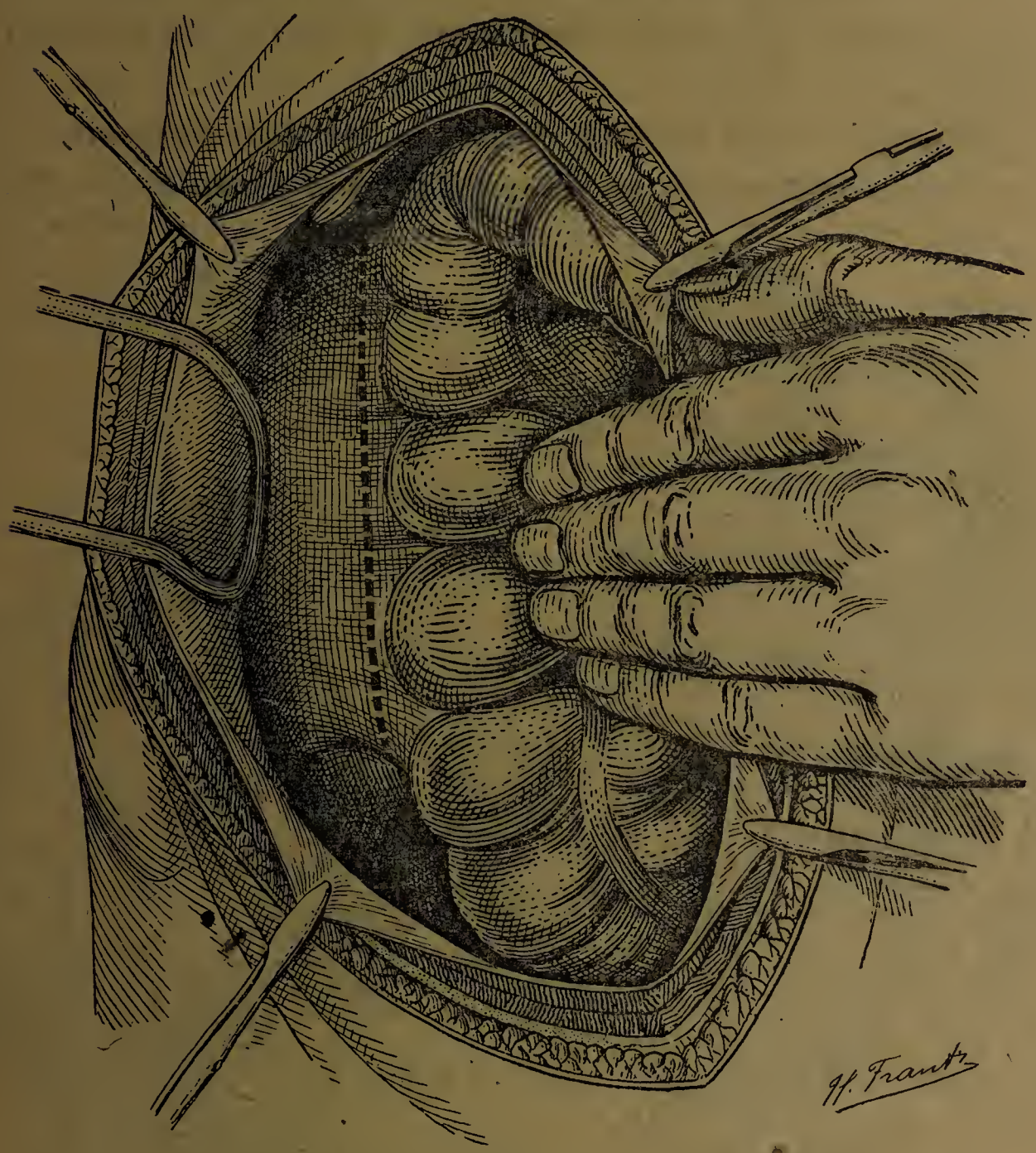

Fig. 3

l'angle hépatique du colon, tout le colon ascendant et le cœcum seront attirés hors du ventre, et quelques compresses seront glissées dans la fosse lombaire et dans la fosse iliaque (fig. 4).

Quatrième temps. — Section de l'intestin et résection du mésentère.

Entre les clamps compresseurs placés, les uns sur le colon ascendant près de l'angle hépatique, les autres sur l'iléon à 15 ou 20 centimètres de la terminaison (fig. 5) l'intestin grêle et le

gros intestin seront divisés au bistouri et les deux lèvres des sections sont alors rapidement essuyées au moyen de quelques petits tampons humides. Quelques chirurgiens pratiquent l'écrasement des tuniques intestinales, puis placent deux ligatures au niveau du point écrasé et sectionnent l'intestin entre les deux ligatures.

Quelle que soit la méthode employée, les deux extrémités de l'intestin seront fermées par un surjet total et par un double sur-

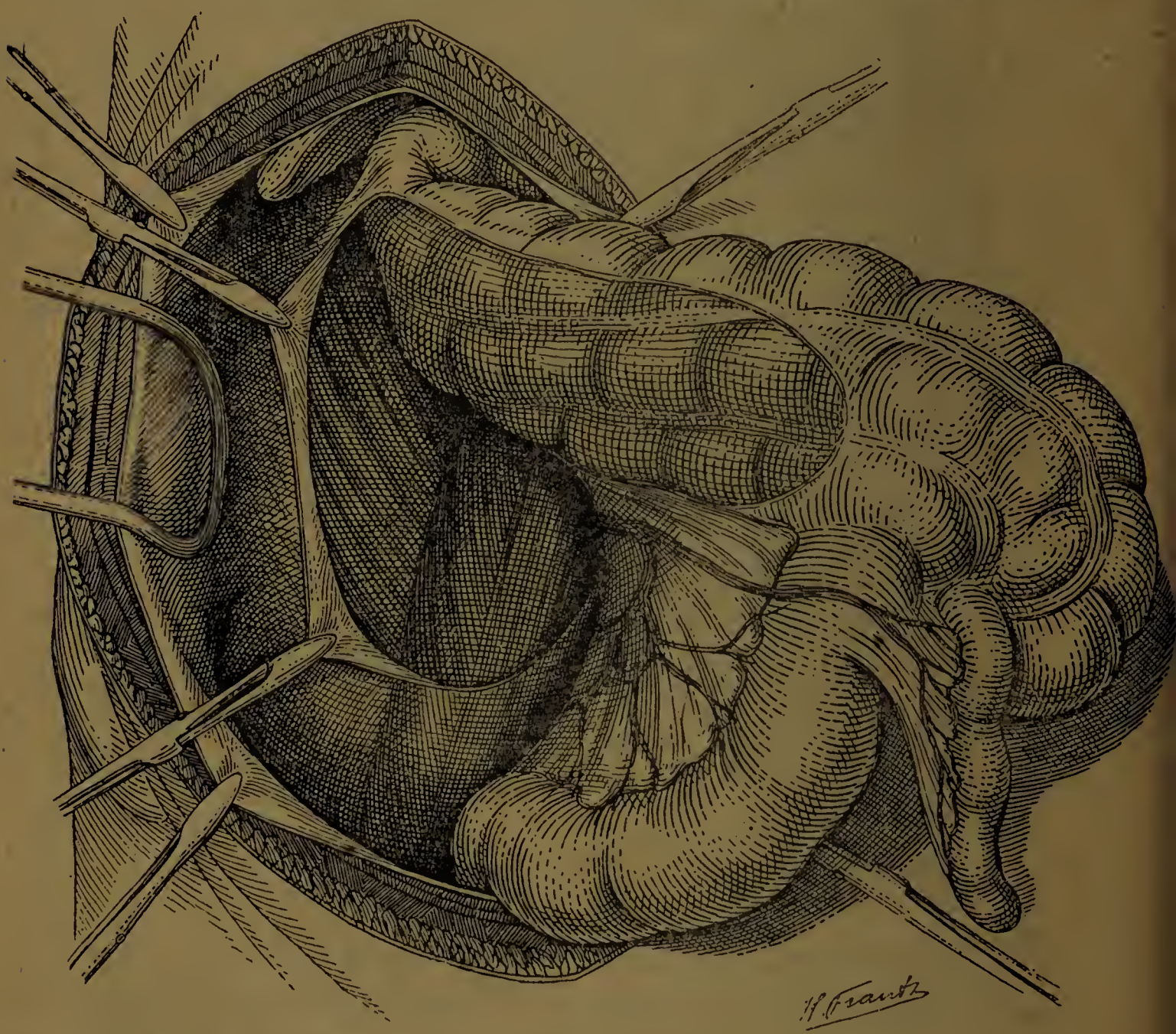

Fig. 4

jet séro-séreux. Le feuillet interne du méso-côlon ascendant et le mésentère seront alors sectionnés. Au niveau de l'angle iléo-cœcal, on enlèvera le coin du mésentère dans lequel sont compris les ganglions lorsqu'il en existe. Cette résection triangulaire

ne sera pas poussée trop loin vers la ligne médiane, les ganglions mésentériques n'étant pas ordinairement envahis.

Des pinces de Kocher assureront l'hémostase de la tranche mésentérique et les vaisseaux seront liés aussitôt.

La tumeur complètement libre est alors enlevée.

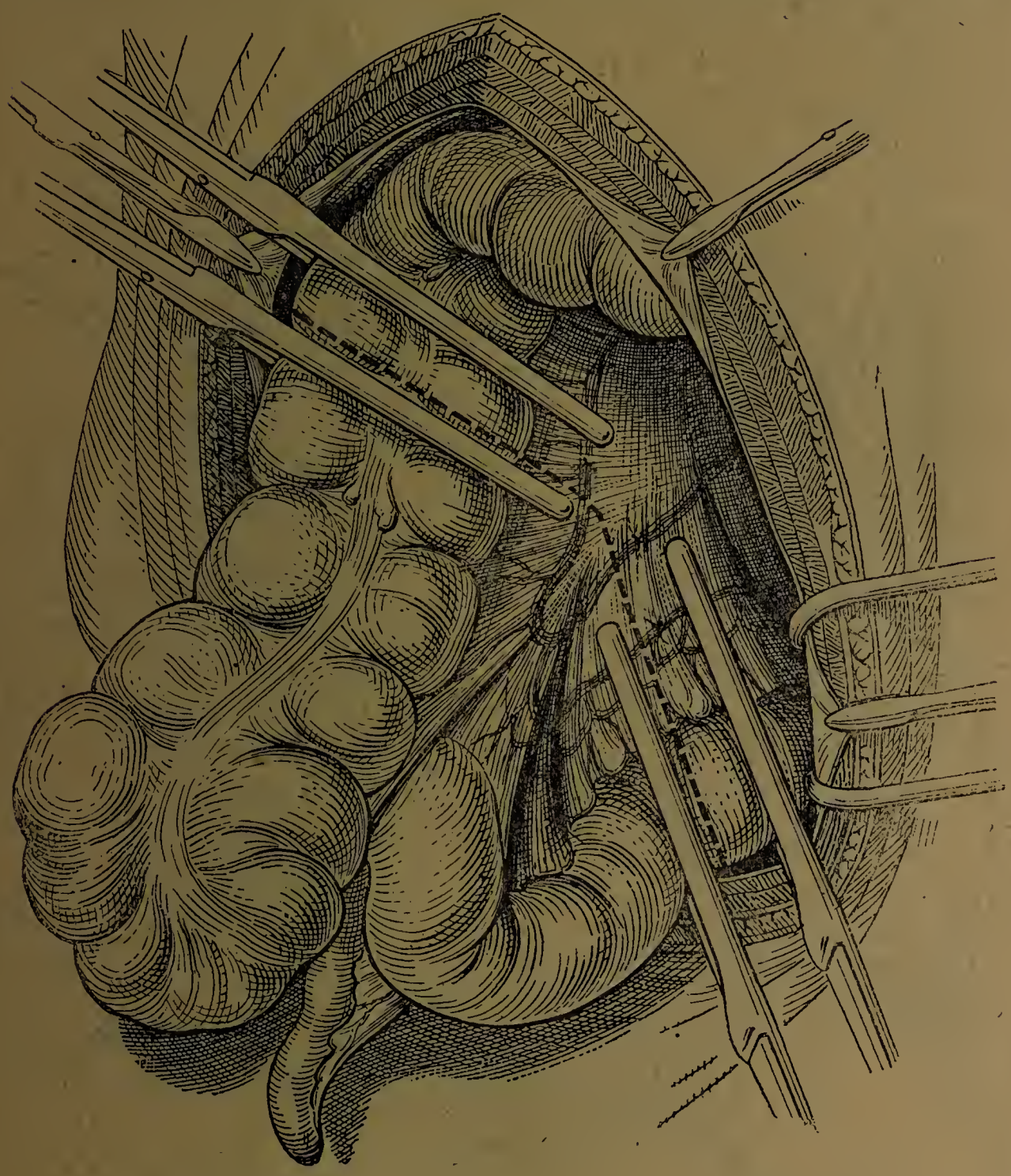

Fig. 5

Cinquième temps. — Entéro-anastomose latéro-latérale (fig. 6).

L'hémostase assurée, on pratiquera l'anastomose latéro-latérale de l'iléon dans le colon transverse. (Si l'on se décidait en faveur de l'anastomose termino-latérale il est évident que le bout iléal

ne serait pas fermé).

L'anastomose doit être faite dans le sens des contractions péristaltiques. Elle sera conduite suivant la méthode aujourd'hui classique, que nous avons rapidement esquissée pour l'iléo-sigmoïdostomie.

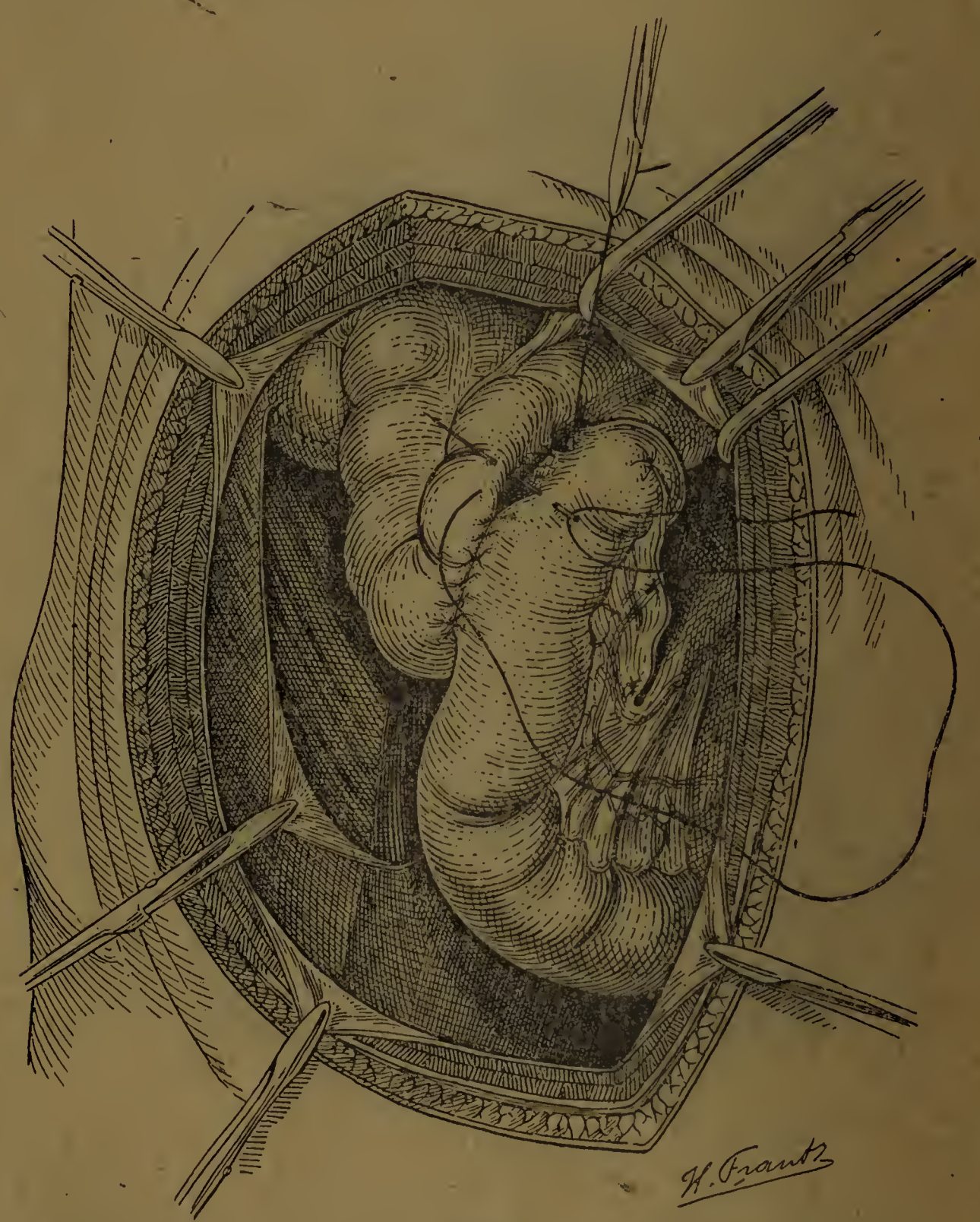

Fig. 6

Sixième temps. — Péritonisation.

L'anastomose est achevée, l'anse est réduite dans le ventre après avoir été soigneusement essuyée avec quelques tampons

humides. Les compresses placées dans la fosse lombaire et dans la fosse iliaque sont enlevées, le fond de la plaie est étanche.

La lèvre externe de l'incision péritonéale postérieure forme une longue bande concave en dedans qui va servir au travail de péritonisation. Quelques points d'union au catgut ou un surjet unissent le feuillet interne du méso-colon ascendant ou ce qu'il

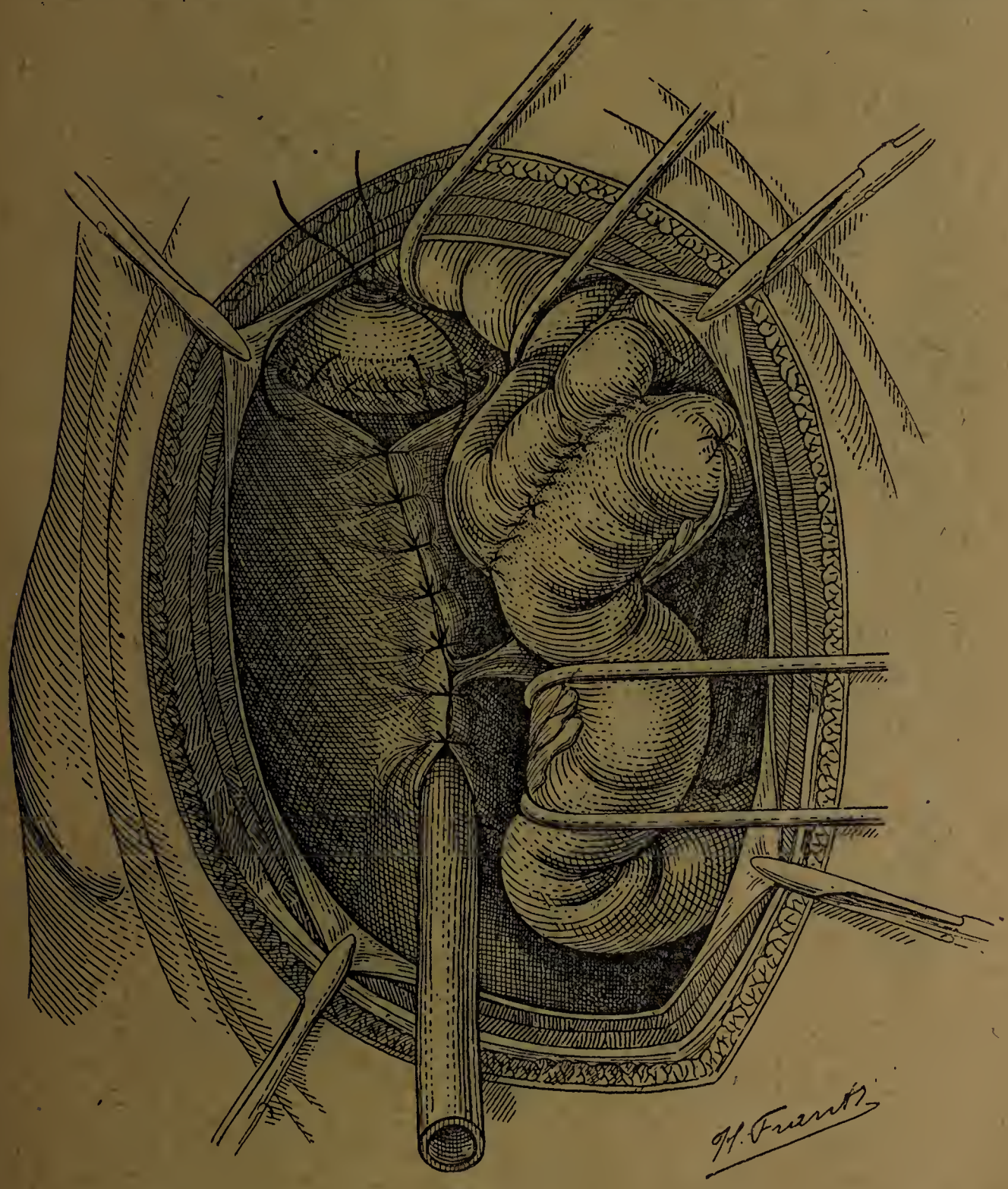

Fig. 7

en reste, à cette bande saillante (fig. 7). La partie supérieure se péritonise assez facilement, plus bas au niveau de la fosse iliaque le travail de recouvrement est plus difficile, le bord du

mésentère peut être uni au reste de la bande péritonéale externe pour achever la réfection de la couverture séreuse.

Toutefois, cette manœuvre ne va pas sans quelque difficulté et elle a, comme nous l'avons précédemment montré, le désavantage de laisser souvent derrière le rideau séreux ainsi formé une cavité plus ou moins grande (l'ancien lit de la tumeur cœcale)

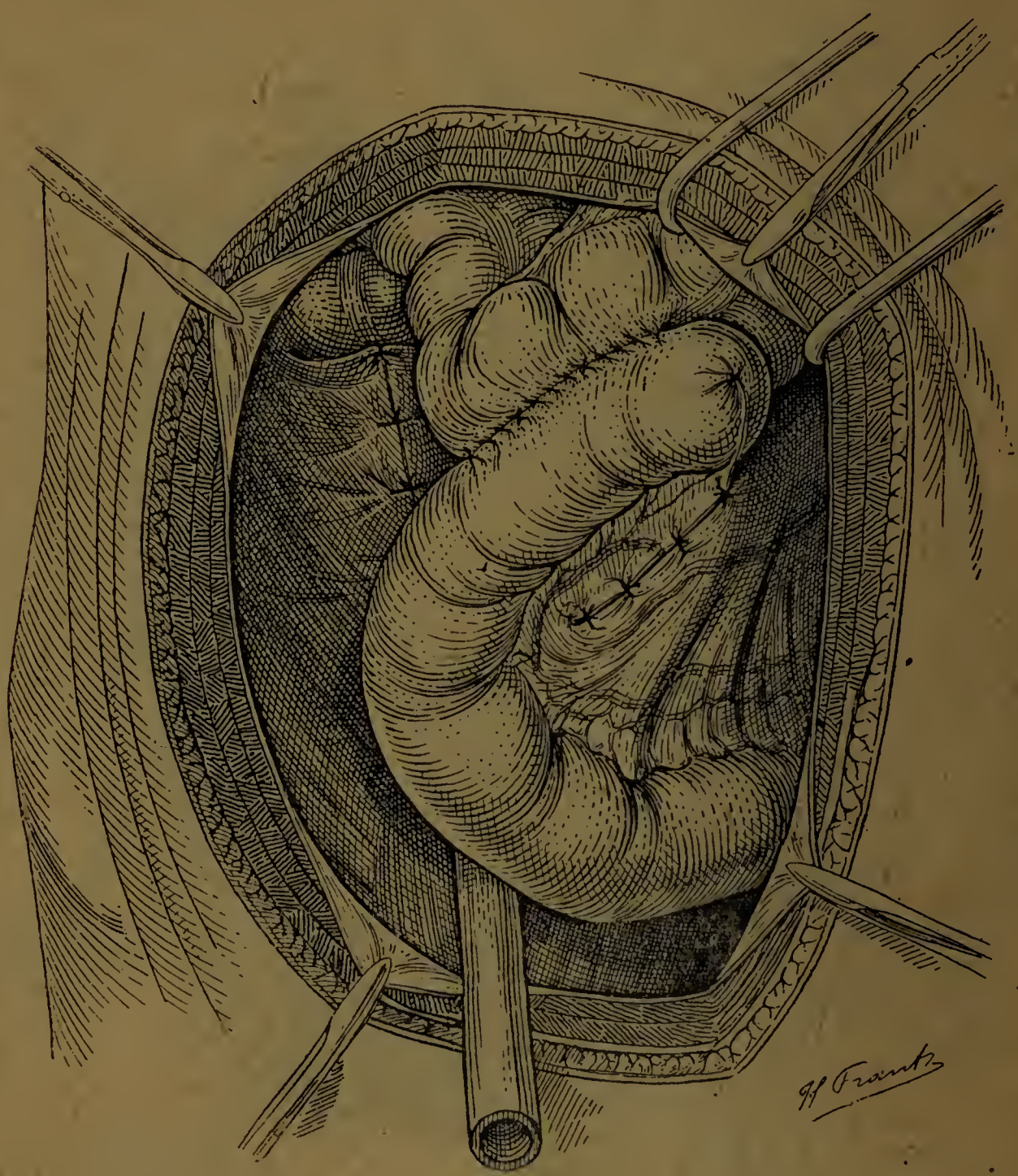

Fig. 8

dans laquelle il est nécessaire de placer un gros grain destiné à assurer l'écoulement des liquides septiques qui peuvent s'accumuler en ce point (fig. 8).

Ceci fait quelques tampons assèchent toute cette partie de la

cavité péritonéale et la fermeture de la paroi est faite par une suture à trois étages comme dans les laparotomies ordinaires.

Suites opératoires. — Le malade sera réchauffé dès qu'il aura été replacé dans son lit et on lui fera de suite une petite injection de 500 grammes de sérum, ces malades étant d'ordinaire faiblement résistants.

Diète absolue durant les 24 premières heures. Morphine le soir.

Généralement, dès le second jour, le malade rend spontanément des gaz.

Le drain sera retiré le 2e ou 3e jour après qu'on se sera assuré par aspiration que la cavité rétro-péritonéale ne contient aucun liquide.

Fréquemment le 4e jour, le malade aura une selle spontanée liquide ou molle d'ordinaire qui devra être facilitée par une légère purgation.

Le 21e jour, le malade est levé et avant un mois accompli, si aucune complication ne survient la guérison opératoire est obtenue.

RESECTION DU CŒCUM POUR CANCER
OPERATION RADICALE EN DEUX TEMPS

Nous avons exposé longuement la technique opératoire de la résection du cœcum et nous avons apporté les résultats obtenus par cette méthode. La mortalité serait certainement moindre, si les limites de la résection n'avaient pas été parfois franchies et si, certains cas réellement inopérables avaient été traités par une des opérations palliatives que nous avons proposées.

En effet l'opération radicale et l'opération palliative ont, dans un certain nombre de cas, leurs indications nettes :

Une tumeur mobile ou peu adhérente chez un sujet dont l'état général est encore satisfaisant peut être réséquée en une seule séance opératoire, tous les chirurgiens sont d'accord sur ce point.

Une tumeur très étendue et très adhérente chez un sujet affaibli peu résistant est justiciable d'une opération palliative et souvent même de la simple entéro-anastomose sans exclusion.

Mais il est des cas intermédiaires à ces deux stades extrêmes, que les uns traitent par l'opération radicale et auxquels les autres réservent l'opération palliative.

Ces cas peuvent bénéficier d'une troisième méthode peu employée jusqu'à ce jour, mais qui nous paraît pouvoir rendre de réels services.

C'est la résection du cœcum cancéreux en deux temps.

Données historiques. — Cette méthode aujourd'hui admise pour les cancers du colon mais encore très discutée pour le cancer du cœcum, fut tout d'abord, comme nous le disions dans notre exposé historique, une opération de nécessité. Les cas furent au début assez nombreux, dans lesquels l'opérateur après de

longues heures consacrées à réséquer un cœcum adhérent de partout, ne croyait pas pouvoir sans danger pour le malade tenter l'entéro-anastomose immédiate. Il fixait dans la plaie les deux bouts de l'intestin et quand le malade survivait, il pratiquait dans un deuxième temps la fermeture de l'anus artificiel. Cette méthode de nécessité ne donna que des résultats assez médiocres et plutôt fâcheux.

Peu à peu certains auteurs dans des cas difficiles tentèrent de commencer l'opération par l'entéro-anastomose. Prenant une anse grêle ils la fixaient en un point du colon, fermaient l'abdomen et dans un deuxième temps enlevaient la tumeur. Les cas d'opération ainsi conduite sont encore peu nombreux. L'opération en deux temps, en effet, ne jouit pas de la faveur du chirurgien et notre maître le Professeur Quénu, en 1901, à la Société de Chirurgie constatait que tout le monde acceptait l'opération en un temps dans le cas du cancer iléo-cœcal.

Dans cette même séance M. Hartmann déclarait que s'il acceptait l'opération en deux temps pour le cancer du colon, il pensait qu'une tumeur du cœcum pouvait être enlevée en un seul temps, grâce au siège de la tumeur permettant de limiter facilement et très exactement le champ opératoire. Cependant après étude des observations recueillies dans la littérature médicale, nous allons essayer de montrer que la résection en deux temps a des avantages incontestables et qu'elle doit être préférée à la résection en un seul temps dans quelques cas.

Avantages et inconvenients de la methode en deux temps. — La résection du cœcum par le procédé en deux temps a certainement un désavantage, celui de forcer le malade à subir une deuxième opération, à une distance plus ou moins éloignée de la première. On objecterait volontiers que durant le temps qui sépare les deux interventions, le cancer laissé en place continue à évoluer et que de ce fait l'extirpation devient plus difficile. Cette objection doit tomber devant les faits. Nous avons insisté et dans l'étude de l'anatomie pathologique et dans l'étude des complications, sur l'importance primordiale de l'infection, au niveau de l'ulcération néoplasique. La stase des matières dans

l'ampoule cœcale, par l'irritation permanente qu'elle détermine sur la surface ulcérée du cancer, ne peut qu'augmenter l'infection et les phénomènes inflammatoires locaux. Si donc, par une première intervention, on met au repos le segment d'intestin sur lequel siège le cancer, n'est-il pas logique d'admettre, que les phénomènes inflammatoires vont diminuer et que la marche du cancer en sera retardée d'autant ?

Dans un cas de Haberer, la tumeur ne paraissait pas extirpable et le premier temps fut accompli à titre d'opération palliative, qu'advint-il ? La tumeur diminue de volume elle devient moins adhérente et peut être enlevée après une période de 4 semaines. Et non seulement l'état local s'amenda ; mais l'état général se releva rapidement. Et cela se comprend aisément. L'infection partie du cœcum cancéreux ayant diminué du fait de la dérivation des matières, la résorption septique, que traduit l'atteinte de l'état général, est proportionnellement moindre et le patient se remonte.

Au point de vue opératoire même, l'opération en deux temps a des avantages. Elle permet en effet si elle est pratiquée de parti pris en dehors de tout phénomène d'occlusion, d'aller, par une laparatomie médiane, explorer la région cœcale. Le chirurgien reconnaît en même temps la limite du mal et pratique aisément l'anastomose du bout inférieur de l'iléon dans le colon.

En résumé, les avantages de ce premier temps opératoire sont multiples : Régression des phénomènes locaux ; diminution des signes fonctionnels tels que : diarrhée, ou petites crises d'occlusion ; relèvement de l'état général.

Nest-ce pas assez pour que ce procédé en deux temps mérite d'être préconisé dans quelques cas ?

Indication de l'operation en deux temps. — Ce procédé pourra être avantageusement employé dans les cas où :

1° L'état général du sujet ne permet pas de songer à une opération radicale ;

2° Les lésions locales sont telles qu'une extirpation serait de nature à compromettre la vie du malade du fait de l'étendue des

adhérences (tumeur volumineuse presque totalement ou totalement immobile) ;

3° Les phénomènes inflammatoires locaux se surajoutent à la lésion néoplasique. Ces phénomènes s'étant traduits cliniquement par des poussées de pseudo-appendicites, avec plastron, et surtout par des élévations de température.

Nous avons dit déjà toute l'importance de la fièvre au cours de l'évolution du cancer du cœcum et l'existence fréquente d'une suppuration péri-cœcale ou rétro-cœcale chez les malades ayant présenté à quelque moment des élévations de température.

Pour ces cas, l'opération en deux temps semble indiquée car elle permettra d'obtenir la résorption de l'abcès et au cours du deuxième temps de l'opération, l'infection de la grande cavité péritonéale ne courra aucun risque, les manœuvres que nécessite la résection restant purement locales.

Il ne faut cependant pas pousser trop loin les indications de l'opération en deux temps et déclarer avec Cavaillon qu'elle doit être réservée aux cas où le néoplasme ayant diffusé dans les parties environnantes, des adhérences dures cartonneuses souvent néoplasiques le relient à des organes tels que le foie et le pancréas dont la blessure opératoire n'est pas sans danger. Il nous semble de toute évidence que dans des cas semblables l'opération radicale même en deux temps doit être rejetée au profit de l'opération palliative.

Technique opératoire. — On ne peut que rappeler pour mémoire l'idée d'Hochenegg et de Göschel, d'appliquer au cancer du cœcum le procédé d'extériorisation de la tumeur que préconisa Bloch (de Copenhague) pour le cancer du colon. Ce procédé consiste à attirer dans la plaie la fin de l'iléon, le cœcum et une partie du colon ascendant après libération et à les y fixer, puis à réséquer dans une deuxième séance la partie d'intestin amenée au dehors et à pratiquer l'enterorraphie circulaire. Bien qu'un tel procédé ait donné à Göschel un très beau résultat, la libération si difficile du cœcum et du colon ascendant dans les cas auxquels on réserve l'opération en deux temps, ne permet pas de s'arrêter à une telle méthode.

L'opération en deux temps sera conduite de la façon suivante :

1° Dans un premier temps on exclura soit par entéro-anastomose, soit par exclusion vraie le segment iléo-cœcal ;

2° Dans un deuxième temps, qui sera pratiqué un mois environ plus tard, on réséquera le cœcum.

Premier temps. — Entéro-anastomose.

Le lieu où se fait l'entéro-anastomose n'est pas indifférent, l'étude que nous avons faite de cette opération en tant que palliative, nous a démontré que l'iléo-sigmoïdostomie est la seule anastomose capable d'empêcher tout reflux des matières dans le segment exclu. Nous avons discuté et les avantages et les inconvénients de ces anastomoses basses, et nous basant sur un certain nombre de faits positifs d'une part, sur les recherches expérimentales de Senn, Lardennois, Drucbert, d'autre part, nous avons pu montrer que la persistance de la diarrhée dans l'iléo-sigmoïdostomie n'est pas la règle et qu'elle ne permet pas de condamner l'emploi de ce procédé en faveur de l'exclusion.

Exclusion intestinale.

L'exclusion bilatérale fermée est absolument à rejeter. Rappelons les observations de Jaboulay qui dut, 8 jours après une exclusion fermée, réséquer dans les plus mauvaises conditions l'anse exclue. Son malade succomba.

L'exclusion unilatérale après iléo-sigmoïdostomie est facile à exécuter et peut permettre ultérieurement d'effectuer un peu plus rapidement l'ablation de la tumeur.

L'exclusion bilatérale ouverte a des avantages : elle met l'anse iléo-cœcale totalement au repos. Elle permet dans une certaine mesure la désinfection locale par des lavages dans la cavité de l'anse exclue.

Elle facilite la résection du cœcum qu'il suffira de libérer de ses adhérences et d'extirper.

Mais elle a des inconvénients :

Elle est une opération plus complexe et partant plus longue que l'iléo-sigmoïdostomie ;

Elle laisse après elle une fistule cutanée appelée il est vrai à disparaître quand la résection sera pratiquée.

Conclusions. — Si la résection en deux temps du cancer du cœcum devenait quelque jour la méthode de choix (ce qui ne saurait être), l'exclusion bilatérale ouverte devrait être fréquemment employée.

Mais chez des malades fatigués, porteurs de volumineuses tumeurs très adhérentes que l'on espère seulement pouvoir réséquer secondairement : l'exclusion bilatérale ouverte est une opération trop longue, qui doit céder le pas à l'iléo-sigmoïdostomie.

Deuxième temps. — La résection du cœcum par voie latérale se conduit suivant le mode opératoire que nous avons décrit. Seul le décollement du cœcum et du colon ascendant sont parfois pénibles du fait des adhérences postérieures.

Ainsi conduite la méthode en deux temps doit être retenue.

Résultats de l'opération en deux temps. — Donc, théoriquement cette méthode est logique et vaut d'être recommandée. Qua-t-elle donnée dans son application ? A dire vrai le nombre de résections du cœcum cancéreux par le procédé en deux temps est trop peu nombreux pour permettre de trancher la question. Rares sont les cas où le chirurgien a pratiqué de parti pris cette opération et bien souvent la résection dans l'esprit du chirurgien ne devait pas être tentée ;

Sur les 8 cas recueillis par nous et auxquels nous ajoutons 1 cas de notre maître Terrier, ce qui porte le nombre à 9 nous trouvons :

5 cas traités par l'exclusion.
4 cas traités par l'iléo-colostomie.

Des 5 cas traités par l'exclusion, avec résection secondaire 3 sont morts le lendemain.

Des 4 cas traités par l'iléo-colostomie avec résection secondaire, 2 succombèrent et 2 guérirent. Dans 3 cas l'anastomose fut faite entre l'iléon et le colon ascendant (Bérard) et le colon transverse (Zimmermann-Haberer). Le malade de Zimmermann succomba le lendemain de l'opération. Notons que le malade était porteur de fistules et que après l'iléo-colostomie, sur le transverse toutes les matières passaient par les fistules ; donc

l'anastomose avait été parfaitement inutile, et ce n'est que eu égard à la vérité que nous rangeons ce cas dans les résections en deux temps, puisque l'exclusion de la tumeur était vaine. L'opération secondaire, sauf l'anastomose faite antérieurement présentait la même gravité que la résection en un seul temps. Dans le cas de Bérard le malade guérit. Nul doute d'ailleurs que cette entéro-anastomose première, n'ait été totalement inutile.

Dans le cas d'Haberer, le malade était dans un état tellement précaire qu'on n'osât pas tenter une résection en un seul temps.

Dans le cas que nous apportons, ce fut une iléo-sigmoïdostomie que pratiqua notre maître Terrier, le résultat fut parfait et le malade resta parfaitement guéri durant 3 années entières.

Il nous a été donné d'observer pendant notre année d'Internat chez notre maître le professeur Terrier, une femme jeune à qui une iléo-sigmoïdostomie fut pratiquée pour une tumeur cœcale de nature indéterminée et comme premier temps d'une résection. L'iléo-sigmoïdostomie faite sans drainage, n'amena aucun autre ennui qu'un peu de diarrhée. Malheureusement la malade ne voulut pas se résoudre à accepter une intervention complémentaire et cette observation ne peut être rangée parmi le cancer du cœcum. Mais nous avons été frappé de la facilité d'exécution et de la bénégnité de cette anastomose et cette dernière observation n'a fait que fortifier notre conviction.

La méthode en deux temps dans les cancers du cœcum comprenant l'iléo-sigmoïdostomie suivie un mois après de la résection du cœcum, nous apparaît comme une bonne opération destinée dans les cas difficiles et dangereux à être substituée à la résection en un seul temps. Sans doute comme le dit Cavaillon : « l'opération enplusieurs temps dans le cancer du cœcum ne paraît pas devoir être substituée aux opérations en un temps ». Mais on est en droit d'écrire aujourd'hui que les opérations en deux temps doivent prendre place à côté des opérations en un seul temps, la résection en deux temps tirant ses indications de l'état de résistance du malade et de l'importance des lésions locales.

La résection en deux temps paraît dans quelques cas bien définis pouvoir être substituée à la résection en un seul temps.

RESULTATS OPERATOIRES

Résultats des opérations pratiquées pour le cancer du cœcum.

Les résultats de l'entéro-anastomose ne peuvent être que des survies plus ou moins longues.

Nous avons rassemblé dans le tableau ci-joint les survies consignées dans les observations.

En éliminant les cas de Haberer et de Schloffer qui sont sujets à caution, on arrive à une survie moyenne de 5 mois 1/2.

En réalité cette survie doit être plus élevée car elle est basée non sur les dates de la mort des malades mais sur les dates auxquelles ils ont été revus en bonne santé.

Les résultats du traitement radical du cancer du cœcum doivent être étudiés d'assez près. En effet prise en bloc la mortalité après résection est encore assez élevée. Sur les 95 cas opérés par la résection depuis 1900 on relève 29 cas de mort : Soit en moyenne : 30,20 0/0 de mortalité. Mais nombreux sont les cas où l'opération n'aurait pas dû être entreprise. Tel le cas de Zimmermann qui dut mettre 2 heures 1/2 pour enlever la tumeur. Tels les cas d'Haberer, de Fuchsig, qui ont trait à des malades trop faibles pour supporter la résection de leur tumeur.

Survie après entéro-anastomose

Auteurs	de 1 mois à	1 an à	2 ans à	3 ans
Elliot.....	2 mois b. s.			
Boiffin.....		18 mois +		
Kress.....	5 mois b. s.			
Annequin.....	4 mois b. s.			
Schloffer.....	5 mois +	11 mois +		revue 3 ans b. s.
Sörensen	5 mois 1/2 b. s.			
Haberer	3 mois b. s. 3 mois 1/2 +		2 ans b. s.	
Jaboulay	2 mois b. s.			
Terrier.....	6 mois +			

Moyenne = 5 mois 1/2.

Survie après résect

Auteurs	de 1 mois à	1 an à	2 ans
Von Bergmann	6 mois après revu b. s.		
Billroth	6 mois +		
Senn	quelques mois après revu b. s.		
Matlakowsky	3 mois après revu b. s.		2 ans aprè b. s.
Franck	7 mois après revu b. s.		
Bramann		1 an b. s.	
Becker	1 mois 1/2 revu b. s.		
Th. Anger	3 mois b. s.		
Lennander			
Hott			
Meyer	2 mois 1/2 +		
Schulten	6 mois revu b. s.		
Frantzke	4 mois b. s.		
Hœrte	11 mois b. s.		
Caird	3 mois b. s.		2 ans b. s 2 ans b. s
Julliard	7 mois b. s.		
Israël		22 mois b. s.	
Beltinger	2 mois b. s.		
Boully	10 mois b. s.		
Dumont	quelques mois après récidive.		
Haasler	près de 1 an b. s.		
Gillford	6 mois b. s.		
Guilloud	8 mois récidive.	18 mois + 18 mois +	2 ans 4 mois 2 ans +
Vautrin			2 ans et 8 n (récidive)
Tokarenko	4 mois (récidive)		
Cederkreutz			2 ans et 5 n b. s.
Delaunay	près de 1 an +	15 mois b. s.	
Hoch			
Zimmermann	15 mois b. s.		
Chavasse	5 mois b. s.		
Fuchsig		1 an 1/2 b. s.	
Bernays	2 mois b. s.		2 ans et 8 n b. s.
Morton			
Poirier			2 ans b.
Duret	3 mois +		2 ans b.
Schloffer	8 mois + 11 mois (récidive).	1 an +	
Colley			2 ans +
Hessler		22 mois b. s.	
Stirling	3 mois b. s.		
Paul		1 an b. s.	
Bérard	10 mois (récidive).		
Wittmer		1 an +	
Huntley		1 an +	
Krecke	9 mois b. s.		
Terrier et Gosset			
Lenormand			

ancer du cœcum

ns à	4 ans à	5 ans à	6 ans à	7 ans à	8 ans
		5 ans b. s.			
	4 ans et 5 mois +		6 ans b. s.		
ns b. s.					8 ans b. s.
et 1 mois b. s.					
s revu en ne santé	4 ans				

Parmi les 9 observations de résection que nous rapportons inédites, les mêmes écarts se produisent.

6 malades guérissent opératoirement : l'un reste guéri 16 mois (obs. 8) ; un autre survit 1 an (obs. 6) ; un troisième fut revu en parfait état de santé après 2 ans (obs. 12) ; les deux autres ne purent être retrouvés ; le dernier appartient à une résection en deux temps : sa guérison s'est maintenue 3 années.

3 malades succombèrent : 2 étaient trop faibles à la date de l'opération ils moururent de collapsus (obs. 11 et 13). Chez l'un d'eux même à l'autopsie on constata dans le foie l'existence d'un noyau métastatique ; un succomba à une hémorragie intestinale (obs. 15).

Si l'on arrivait à appliquer aux cas difficiles une méthode moins grave, il est sûr que la mortalité pourrait atteindre un taux beaucoup plus bas. Et c'est à ce titre que nous avons cru devoir étendre les indications de la résection en 2 temps dans le cancer du cœcum. Appliquée de parti pris, dans certaines conditions déterminées cette opération bien réglée est apte selon nous, à éviter bien des désastres.

Malgré tout, la résection du cœcum présente déjà des résultats très intéressants. Les cas ne sont pas rares de survies qui peuvent être regardées comme des guérisons. Nous les avons groupés dans les 2 tableaux ci-dessus.

OBSERVATIONS PERSONNELLES

RESECTION POUR CANCER DU CŒCUM

Observation 1. — Cancer du cœcum. Résection de la tumeur en deux temps iléo-sigmoïdostomie, suivie d'ablation deux mois après. Guérison maintenue quatre ans. Observation due à l'obligeance des docteurs Terrier et Gosset. — A. R., âgé de 45 ans, a été examiné pour une tumeur occupant le flanc droit. Le début de l'affection remonte à février 1902. A cette époque, le malade se plaignait de digestion pénible avec sensation de barre quatre à cinq heures après le repas. M. Mathieu porte en juin 1903, le diagnostic de dyspepsie. MM. Soupault et Robin font en février 1904 le diagnostic d'entéro-colite et envoient le malade faire une saison à Plombières. Déjà, au mois de mars 1904, M. Robin avait reconnu l'existence dans le flanc droit d'une tumeur qu'il crut être le rein abaissé.

Le malade présente un état habituel de constipation qui remonte à 3 ou 4 ans. Il n'a jamais eu de diarrhée ni de sang dans les matières. En novembre 1904 il consulte M. Gosset qui porte le diagnostic de néoplasme du colon ascendant. Le malade était amaigri, il présentait dans l'hypochondre droit une tumeur du volume du poing irrégulière, bosselée, mobile transversalement et verticalement.

Première opération, 5 décembre 1904. — On fait une laparotomie médiane sus-ombilicale, on trouve un néoplasme du cœcum et du colon ascendant peu adhérent qu'on peut facilement abaisser. On pratique alors une iléo-sigmoïdostomie latérale à 25 centimètres de la terminaison de l'iléon.

Les suites opératoires furent excellentes. L'anastomose fonctionnait bien. Le malade quittait la maison de santé au bout de 5 semaines après avoir engraissé de 2 ou 3 kilogs.

Deuxième opération, 4 février 1905. — 2 mois après la première opération, on pratique le deuxième temps de la résection du cœcum. L'abdomen est ouvert par une incision latérale droite. La tumeur avait légèrement grossi mais était encore mobile. L'iléon est écrasé puis sectionné entre deux pinces à 10 centimètres de la valvule et le colon à la partie médiane du colon transverse. La fermeture des deux lumières intestinales est effectuée au moyen d'un fil placé au point écrasé. On enfouit le moignon sous un double surjet séro-séreux.

La péritonisation achevée, on laisse un gros drain et on ferme l'abdomen par une suture à trois étages au fil de soie.

Suites opératoires. — Normales, la température ne s'élève pas au-dessus de 37,5.

Toutefois, le malade présente vers le sixième jour une petite fistule stercorale qui était fermée 5 semaines après quand le malade quitta la maison de santé.

Le malade est revu dans un parfait état de santé en décembre 1905.

Il faut remarquer qu'il n'a aucune tendance à la diarrhée. Au contraire, il lui faut tous les 4 ou 5 jours prendre quelques capsules d'huile de ricin pour combattre une légère constipation.

Examen macroscopique de la tumeur. — Le cœcum non incisé palpé extérieurement offre à sa partie moyenne une tumeur qui semble annulaire et occupe surtout la partie postérieure de l'organe.

Il présente un appendice très long et rétro-cœcal, et une graisse péritonéale très abondante et de nombreux ganglions. L'incision latérale droite fait apercevoir une lésion néoplasique ulcérée formant un canal étroit de deux centimètres environ de largeur, la valvule iléo-cœcale saine en constitue la limite inférieure. Cette ulcération est à bords végétants et indurés. L'induration forme une tumeur du volume d'un œuf, elle est très perceptible à travers les parois de l'organe et se prolonge sur la face postérieure jusqu'à une seconde masse néoplasique susjacente qui fait saillie sur la muqueuse mais ici sans l'ulcérer. Trois travers de doigts de tissus sains séparent la partie supérieure (ou plus clairement la résection a été faite à 3 travers de doigts au-dessus du point le plus élevé des lésions).

La valvule iléo-cœcale, les portions sous-jacentes sont absolument saines.

Le cœcum est entouré d'une graisse (mésentérique, méso-appendiculaire, rétro-cœcale) abondante. Dans cette graisse on trouve de nombreux ganglions (une douzaine environ) arrondis, irréguliers, variant du volume d'un pois à celui d'une noix (un seul présente ce volume). Les plus petits sont rétro-cœcaux, les plus gros sont dans l'angle iléo-cœcal. Ils n'offrent rien d'anormal à la coupe sauf un seul, le plus volumineux situé à la hauteur de la sténose néoplasique, un peu postérieurement et enfoui profondément dans la graisse. Celui-ci présente à la coupe un aspect caséeux, il est creusé de petites cavités qui ne laissent guère subsister qu'une coque périphérique et des tractus transversaux, les cavités ainsi limitées sont remplies d'une matière de l'aspect et de la consistance du mastic.

Examen microscopique (dû à l'obligeance du docteur Legros). — Les prélèvements histologiques sont faits :

Pour la tumeur primitive :

Au niveau de la limite supérieure : muqueuse non ulcérée.

Au niveau de l'ulcération sténosante : muqueuse détruite.

Pour les ganglions ; on examina :

3 ganglions du mésentère ;

1 ganglion d'aspect caséeux (le plus volumineux) ;

2 ganglions rétro-cœcaux ;

1 ganglion mésentérique très près de la paroi cœcale.

La tumeur primitive montre les caractères suivants :

1° A la partie supérieure du cœcum (là où elle constitue une néoplasie ayant soulevé la muqueuse sans l'ulcérer) on trouve l'épithélioma normal de l'intestin bien conservé sans solution de continuité avec ses glandes de Lieberkühn et sa muscularis mucosæ. Immédiatement au-dessous de cette dernière, on aperçoit quelques cavités irrégulières en général plutôt arrondies, tapissées d'un épithélium cylindrique peu élevé à une seule assise ; ces sortes de tubes larges sont remplis de mucus, ils sont entourés d'un stroma infiltré de cellules lymphatiques et à vaisseaux dilatés nombreux. Les tubes épithéliaux sont directement implantés sur le stroma sans membrane sous-jacente. Plus profondément, au-dessous de la muqueuse, dans la musculeuse, les cavités épithéliales se multiplient, décrivent des sinuosités qui s'épousent les unes les autres ; elles sont revêtues d'un épithélium plus haut à noyau volumineux, vivement coloré par les réactifs, présentant parfois plusieurs assises. Le tissu normal disparaît complètement entre ces productions néoplasiques. Celles-ci se continuent dans toute l'épaisseur des parois intestinales qu'elles transforment et uniformisent aussi complètement.

2° Au niveau de la tumeur principale, la muqueuse est ulcérée et l'épithélium est disparu. Les tubes épithéliomateux viennent directement au contact de la surface anfractueuse et irrégulière et y constituent de la même manière toute l'épaisseur des parois.

Examen des ganglions. — 6 des ganglions furent trouvés atteints de lésions inflammatoires sans trace de dégénérescence cancéreuse.

Les coupes passant par le ganglion d'aspect caséeux montrent que le ganglion est complètement carcinomateux et dégénéré, et déjà nécrosé dans toutes ses parties ce qui rend les coupes difficiles et peu intéressantes ; on y trouve cependant encore au milieu des débris cellulaires et des masses protoplasmiques en voie de nécrose quelques grandes cavités épithéliales à revêtement cylindrique haut, exactement semblable aux cavités épithéliomateuses de la tumeur primitive.

Diagnostic histologique. — Adéno-carcinome du cœcum.

Le malade dans les derniers mois de 1907 présenta des troubles d'obstruction. Il fut opéré par M. Hartmann qui trouva l'anse grêle légèrement tordue au niveau de l'iléo-sigmoïdostomie. La bouche fut

agrandie, mais le malade succomba quelques semaines après avec tous les signes d'une insuffisance hépatique. Pas de récidive locale, mais l'autopsie ne put pas être faite.

Observation 2. — Cancer du cœcum et du colon ascendant. Résection de la tumeur. Entérorraphie latéro-latérale. Guérison, mais persistance d'une fistule qui nécessite une deuxième intervention. Observation due à l'obligeance du Docteur Lenormant. — François M. âgé de 42 ans ; entre à l'hôpital le 31 août 1905 pour des douleurs vives à forme de coliques, dans la fosse iliaque droite, datant de deux ans ; depuis quelques semaines il maigrit et son médecin lui a signalé l'existence d'une grosseur dans la fosse iliaque droite.

En janvier 1903, les douleurs apparurent sous forme de coliques, qui, parties du cœcum suivirent le trajet du colon ascendant, jusque vers l'estomac. Elles revenaient par crises et se terminaient par une abondante émission de gaz qui soulageait le malade. Pas de vomissements, selles irrégulières, parfois un peu de diarrhée, jusqu'à ce moment le malade n'a jamais noté la présence de sang dans les matières.

Ces coliques disparaissent pendant un mois, puis reparaissent tous les mois avec les mêmes caractères. Pas de balonnement du ventre. Le malade raconte que plus il était serré, plus il se sentait soulagé. Depuis quelques mois les crises se rapprochent et deviennent journalières. La constipation apparaît obligeant le malade à prendre un lavement tous les deux jours. Depuis peu de temps les matières sont noires comme de la poix et fétides.

Il n'a pu travailler qu'à de rares intervalles. Les forces diminuent, il a maigri de 14 kilogrammes (de 136 livres, le poids est tombé à 102).

L'état général est resté assez bon, l'appétit n'est pas diminué.

Le malade a remarqué que, depuis quelque temps au moment des crises douloureuses, quelque chose comme une grosseur se soulevait, puis s'abaissait dans son côté droit. Depuis un mois, il a du ténesme rectal avec sensation de brûlure calmé par des applications de vaseline. Il se plaint également de traîner la jambe droite, depuis 15 jours, sans avoir de véritables douleurs.

Fait intéressant, le père de notre malade a succombé en deux jours à des accidents d'occlusion intestinale après avoir souffert pendant longtemps de coliques.

D'autre part, le fils du malade âgé de 12 ans souffre dans le côté droit. Examiné par notre maître et ami Lenormant, ce jeune garçon fut trouvé atteint d'appendicite chronique.

A l'examen on reconnaît dans le flanc droit au-dessous du foie, une tumeur du volume d'un œuf, paraissant très mobile ; lorsque l'intestin se contracte cette masse devient plus apparente, plus superficielle ; elle se

réduit avec un bruit de gargouillement. La température oscille de 38,2 à 37,6 ou 37,7.

Le diagnostic porté est : cancer ou tuberculose du cœcum.

Opération le 8 *septembre* 1905. — Chloroformisation. Position légèrement déclive. Laparotomie latérale droite. L'incision commence à la hauteur du rebord du costal et se termine en bas sur le bord externe du muscle droit dont elle ouvre la gaîne. La tumeur occupe la partie inférieure du colon ascendant et tend à envahir le cœcum. On incise alors le péritoine pariétal en dehors du gros intestin, qu'on décolle péniblement à cause des adhérences qui l'unissent à la paroi postérieure. En haut, on coupe quelques brides qui vont de la paroi au colon. Le segment malade de l'intestin est ainsi mobilisé et peut être attiré hors de l'abdomen, on l'isole sur des compresses puis on sectionne entre deux clamps, l'iléon d'abord puis le colon, le premier à 4 centimètres du cœcum, le deuxième à deux centimètres au-dessus de la tumeur. Les deux extrémités sectionnées de l'intestin sont fermées par deux plans de suture au fil de lin ; la suture du bout colique qui ne se laisse pas abaisser est difficile. Enfin on sectionne en coin le mésentère et on enlève en masse la tumeur ; pas de ganglions, on pince trois ou quatre artères qui saignent sur la tranche mésentérique, on suture cette dernière au reste du péritoine de la fosse iliaque. Il reste là une surface cruentée au niveau de laquelle sera placée un gros drain. Puis on fait une anastomose latérolatérale entre l'iléon dans sa portion terminale et la partie moyenne du colon transverse (anastomose anisopéristaltique).

Durée de l'opération : 2 heures.

Examen macroscopique. — Le cœcum et le colon ascendant forment une tumeur volumineuse. La paroi externe du cœcum est infiltrée de masses graisseuses. A la coupe une large ulcération fougueuse, bourgeonnante occupe presque tout le colon ascendant et envahit la partie supérieure du cœcum. La valvule iléo-cœcale est saine. Les ganglions de l'angle iléo-cœcal ne paraissent pas envahis, car on ne les trouve pas.

Examen microscopique. — L'examen histologique pratiqué dans le service du Docteur Letulle démontre que la tumeur est de nature cancéreuse.

Suites opératoires. — Le malade se réveille bien son état est satisfaisant. Température 38°, pouls 90, la journée se passe sans incident particulier.

Le 10 septembre on fait le pansement. On constate un suintement très abondant, mais le liquide est séreux et sans odeur. Le drain est raccourci, le malade rend des gaz par l'anus.

Le 11 septembre, état général satisfaisant, on pratique par le drain,

une aspiration et on retire une petite quantité de pus d'odeur un peu fétide.

Le jour suivant, même état, les fils d'argent sont enlevés, le drain est retiré le 17 septembre.

Du 17 au 25, pansement journalier, le trajet du drain suppure assez abondamment. Le pus a une odeur intestinale nette, mais on ne trouve pas trace de matière fécale.

Le 26 septembre même état mais on trouve dans le pus une lentille ; le malade avait mangé des lentilles trois jours auparavant.

Le 27, le pansement contient un petite quantité de matière fécale, en même temps, la température qui était restée aux environs de 38 tombe à la normale. A partir de ce moment, le pansement est fait deux fois par jour, la fistule n'ayant aucune tendance à se fermer. La plaie est complètement cicatrisée, il ne reste plus que deux ou trois petits orifices, qui paraissent alternativement le siège de la suppuration.

Au début de novembre, on incise ces différents trajets, il ne reste qu'un orifice par où sortent les matières et le pus.

Pendant novembre et décembre, l'état reste le même l'anastomose intestinale fonctionne très bien. Le malade augmente progressivement de poids. Il persiste localement une fistule de débit variable. Les jours où la fistule ne donne pas la température s'élève.

Le 28 décembre, en palpant la paroi, on découvre du côté externe de l'incision une induration diffuse dont la pression fait sourdre une abondante quantité de matière, on pense à une récidive du cancer.

Depuis le 24 décembre, l'anastomose fonctionnait moins bien : du 24 au 29 le malade n'a qu'une seule selle obtenue au moyen d'un lavement. La fistule donne plus abondamment. On se décide à intervenir.

Le 29 décembre, une nouvelle intervention est pratiquée sous le chloroforme. On débride au-dessus et au-dessous de la fistule, on décolle les adhérences et on tombe sur une poche de pus qui conduit jusqu'au fond de la fosse iliaque. Cette poche remonte jusqu'à l'angle hépatique : en dehors les tissus sont enflammés non néoplasiques, en dedans les anses intestinales sont souples. Il fut impossible de retrouver la bouche anastomotique. On tamponne la plaie qu'on laisse largement ouverte.

En mars 1906, le malade vint retrouver le Dr Lenormant, il était dans un état très précaire, perdait abondamment ses matières par la fistule et se cachectisait rapidement. Le 6 mars, M. Lenormant par voie médiane aboucha après écrasement de l'anse iléale le bout supérieur dans l'S iliaque. Le malade se remit rapidement de cette opération et parut pendant trois semaines absolument guéri par cette exclusion unilatérale ; mais après ce temps, la fistule qui ne donnait que du mucus, laissa passer quelques matières fœcales. Depuis ce temps le malade en

excellente santé ne garde que cet ennui de voir sa fistule donner quelques matières tous les 6 ou 8 jours. Nous l'avons revu tout dernièrement, l'état général est parfait, localement on note une petite hernie d'une anse grêle. Le malade ne paraît pas décidé à accepter une nouvelle intervention.

Observation 3. — Cancer du cœcum. Résection de la tumeur. Entérorraphie latéro-latérale. Survie datant de 16 mois. Récidive englobant une anse grêle. 2e entéro-anastomose. Mort opératoire (Observation due à l'obligeance du Docteur Arrou). — Paul D..., âgé de 54 ans, entre à l'hôpital Saint-Antoine, en juin 1904, dans un service de médecine pour une appendicite. C'est avec ce diagnostic qu'il nous est envoyé par un médecin.

A ce moment il présente des phénomènes nets d'obstruction intestinale avec sensibilité dans la fosse iliaque, un peu de fièvre qui firent penser à une appendicite ou à une péritonite tuberculeuse. L'on met au malade une sonde rectale, glace sur l'abdomen, et diète. Malgré ce traitement, la température resta élevée 38 à 38,5, le ventre demeure balonné et sensible ; au bout de 8 jours, débâcle intestinale très abondante. L'intestin une fois évacué, on sent nettement dans le flanc droit une tumeur assez mobile, peu douloureuse, haut située. Peu après les phénomènes d'obstruction reparaissent et durent six jours. Le diagnostic s'oriente vers une tumeur du cœcum, une seconde débâcle intestinale permet de retrouver la même tumeur après évacuaation de l'intestin et d'affirmer le diagnostic.

Opération. — Laparotomie latérale droite. Le cœcum est fusionné avec la paroi antérieure de l'abdomen. Il faut recourir à une incision elliptique pour enlever les muscles profonds et le péritoine pariétal antérieur. En arrière le cœcum adhère fortement ; on enlève une tranche de parties molles rétro-cœcales.

On résèque tout le colon ascendant jusqu'au transverse, puis on fait une anastomose latéro-latérale entre l'iléon et l'angle droit du colon transverse.

Drainage par un gros drain et deux mèches sur les points cruentés.

Suites opératoires. — La quatrième nuit, le malade se lève et se promène dans la salle avec son drain et ses mèches. On le recouche, le lendemain il présente un état général très marqué ; les syncopes se succèdent et font croire à une mort prochaine. Malgré ces symptômes alarmants le malade guérit.

Il rentre le 11 novembre 1905, chez M. Guinard pour des douleurs très violentes et des phénomènes d'obstruction.

Pour parer aux phénomènes d'occlusion chronique qu'on pense

dus au mauvais fonctionnement de la bouche anastomotique, on pratique une intervention le 15 novembre 1905.

Laparotomie longue. Les anses grêles sont dilatées et rendent l'opération très laborieuse. Croyant qu'il s'agit d'un rétrécissement de la bouche anastomotique, on la cherche sous le foie sans la trouver. Finalement on parvient à la découvrir difficilement. L'anse grêle est fixée dans la fosse iliaque droite. La bouche anastomotique est fermée en partie par les productions néoplasiques. On anastomose l'anse dilatée en amont de ce point avec l'S iliaque. Le malade succombe 24 heures après l'opération malgré le bon fonctionnement de l'anastomose.

A l'autopsie, on reconnaît que l'anastomose pratiquée par M. Arrou est en parfait état. L'envahissement du grêle par le néoplasme récidivé siégeait à trente centimètres de cette ouverture.

Observation 4. — Cancer du cæcum. Résection et entérorraphie latéro-latérale. Mort subite un an après (Obs. duè à l'obligeance du Docteur Arrou). — La malade âgée de 50 ans, qui souffrait depuis longtemps de douleurs dans la fosse iliaque droite ne fut envoyée à l'hôpital qu'en mars 1900. Le peu d'intelligence de la malade ne permet pas d'avoir de renseignements précis sur ses antécédents pathologiques.

L'examen fait reconnaître l'existence, dans la fosse iliaque droite d'une tumeur, peu volumineuse, dure, très douloureuse, assez superficielle et qui n'adhère pas aux plans profonds. La température est normale, la malade n'a pas maigri d'une manière sensible, la digestion se fait normalement, il n'y a pas eu de phénomènes d'obstruction et jamais il n'y a eu de sang dans les matières.

Dans ces conditions, le diagnostic qui paraît s'imposer est celui d'appendicite chronique, refroidie. La malade est mise à la diète avec glace sur le ventre pendant quelques jours, sans que la tumeur se modifie. L'insistance de la malade décide l'opération.

Opération. — Incision latérale droite sur le cœcum, ouverture de l'abdomen, on trouve un néoplasme d'une dureté excessive, localisé nettement au niveau de la valvule de Bauhin. La tumeur peu adhérente est facilement libérée, on résèque 10 centimètres d'iléon et la moitié inférieure du colon ascendant. Puis on pratique une entéro-anastomose latéro-latérale entre l'iléon et le colon transverse dans le sens du péristaltisme intestinal. Drainage au moyen d'un gros drain (n° 40).

Les suites opératoires furent très simples. La malade sortit complètement guérie au bout de 4 semaines. Revue deux mois après, elle avait engraissé de 14 livres. L'état général était excellent. L'examen de la pièce fait par M. Schœffer montre qu'il s'agissait bien d'un cancer du cœcum.

La malade rentra dans le service un an après avec des phénomènes d'occlusion ; un grand lavage amena une évacuation abondante de l'intestin. Le lendemain elle succombait subitement.

L'opposition mise par la famille à l'autopsie de la malade ne permit pas d'établir la cause de la mort subite.

Observation 4. — Cancer du cœcum. Résection du cœcum et de la partie afférente de l'iléon. Iléo-sigmoïdostomie. Guérison (Observation due à l'obligeance du Docteur Souligoux) — Désiré L., âgé de 45 ans. Garçon de Bureau. Entre à l'hôpital Lariboisière pour des troubles intestinaux.

Le malade a toujours joui d'une bonne santé jusqu'à ces derniers mois. A ce moment, on note une légère tendance à la constipation avec quelques douleurs abdominales. Depuis deux mois la constipation a fait place à une diarrhée légère. Le malade a consulté plusieurs médecins qui ont reconnu l'existence d'une tumeur très mobile qui fut prise pour un rein flottant.

A l'examen. — Le malade est en effet porteur d'une tumeur occupant la région sous-ombilicale. Cette tumeur lisse, allongée dans le sens transversal. était nettement mobile de haut en bas, mais paraissait au contraire à peu près immobile de gauche à droite ou inversement.

Sous chloroforme, la mobilité de la tumeur était encore plus grande. On pouvait la promener dans tout l'abdomen et elle paraissait réductible dans l'hypochondre droit. Cependant en raison de l'absence de tout signe du côté des voies urinaires et surtout de l'amaigrissement et du mauvais état général, on porta le diagnostic de tumeur du colon transverse.

Opération. — Laparotomie médiane sous-ombilicale.

La tumeur se présente d'elle-même à l'examen, on pense tout d'abord à une invagination iléo-cœcale mais la dureté de la tumeur, l'induration des parois cœcales sont en faveur du cancer.

Section de l'iléon à 4 centimètres environ de la valvule iléo-cœcale après écrasement.

Section du colon suivant le même procédé.

Implantation latérale de l'iléon dans l'S iliaque.

Fermeture du ventre sans drainage.

Suites opératoires. — Parfaites, seul un petit hématome intra-pariétal suppuré sans fièvre ; aucun incident à noter.

Le malade sortit guéri.

Diagnostic anatomique. — Cancer du cœcum.

Observation 5. — Cancer du cœcum. Résection de la tumeur. Anastomose latéro-latérale. Mort (Observation due à l'obligeance du doc-

teur J. L. Faure). — Homme âgé de 47 ans. Pas de renseignements cliniques, sauf la présence dans le flanc droit d'une tumeur volumineuse, faiblement mobile et douloureuse.

Opération le 21 octobre 1899.

Laparotomie sur le bord externe du grand droit.

On tombe sur la tumeur qui est plus adhérente en arrière qu'on le supposait.

On sectionne l'iléon à 20 centimètres de la valvule.

On sectionne le colon ascendant à quelques centimètres au-dessus de la tumeur, les extrémités des deux intestins sont fermées par une ligature en bourse et enfouies.

On place une ligature en chaîne sur le mésentère.

La tumeur extirpée, on pratique une anastomose latéro-latérale entre l'iléon et l'extrémité supérieure du colon ascendant.

Drainage. Fermeture de la paroi.

Le malade succombe dans la nuit du 25 octobre 1899.

A l'autopsie. — Cancer de la face postérieure siégeant juste à l'union du cœcum avec le colon ascendant.

Diagnostic histologique. — Cancer du cœcum.

Observation 6. — Cancer du cœcum. Résection. Iléo-sigmoïdostomie. Guérison datant de deux ans. Observation due à l'obligeance du docteur Souligoux. — François E. âgé de 41 ans, entre à l'hôpital Lariboisière pour des phénomènes d'occlusion chronique. Le malade souffre depuis un certain temps de phénomènes douloureux plus particulièrement localisés à la région iléo-cœcale. Il se plaint d'une constipation opiniâtre qui à son entrée dure depuis plusieurs jours et s'accompagne de vomissements.

A la palpation, la fosse iliaque est occupée par une masse imprécise. La palpation est gênée par une légère défense musculaire et elle provoque de la douleur. Le diagnostic hésite entre une appendicite et une occlusion intestinale due soit à une bride, soit à un cancer.

Opération le 21 septembre 1899.

Laparatomie sur le bord externe du droit.

Section de l'iléon et du colon ascendant sans écrasement.

Résection de la tumeur.

Anastomose latéro-latérale entre l'iléon et l'S iliaque.

Drainage. Fermeture de la paroi.

Suites opératoires. — Fistule stercorale qui n'eut qu'une très courte durée.

Le malade quitta l'hôpital après un mois.

Le malade fut revu deux ans après. Il ne présentait pas de diarrhée. Les fonctions intestinales étaient normales.

Observation 8. — Cancer du cœcum. Résection de la tumeur. Entéro-anastomose au bouton de Murphy. Mort immédiatement après l'opération, (due à l'obligeance du docteur J.-L. Faure). — La malade, âgée de 48 ans, entre à l'hôpital Laennec le 2 septembre 1895 pour des douleurs abdominales vagues siégeant dans tout l'abdomen avec prédominance marquée à droite.

Dans la fosse iliaque droite, la palpation permet de déceler une tumeur dure, mobile, du volume du poing, la malade a présenté des troubles intestinaux, marqués depuis quelques mois, la constipation est opiniâtre. Pas de sang dans les selles.

Le 5 septembre 1905, l'opération est pratiquée sous le chloroforme.

Par une incision parallèle à l'arcade crurale, on tombe sur une tumeur dure mobile plus volumineuse que ne l'avait montré la palpation.

L'épiploon adhère à la tumeur dont il faut le dégager. On libère de suite quelques anses grêles adhérentes à la tumeur. On peut alors reconnaître un paquet ganglionnaire occupant l'angle iléo-cœcal.

Après libération de l'épiploon, et des anses, on pratique la résection de 10 centimètres du colon et de l'iléon et on sectionne un coin mésentérique avec la masse ganglionnaire.

L'anastomose est faite entre la partie terminale des sections intestinales au moyen du bouton de Murphy. Le bouton placé, on pratique un surjet séro-séreux qui aide à la fixation.

Le malade dont l'état général est défectueux supporte mal l'éther. Au bout d'une heure, on est obligé de pratiquer la respiration artificielle pour une syncope.

Quelques heures après l'opération la malade succombe.

A l'autopsie. — On ne trouve rien de particulier. L'anastomose est parfaite, mais il existe dans le foie un noyau métastique.

Observation 9. — Cancer du cœcum. Résection de la tumeur en un temps. Guérison (due à l'obligeance du docteur Souligoux). — Prosper P., âgé de 44 ans, entre à l'hôpital Lariboisière pour des douleurs abdominales dans la fosse iliaque.

Rien à relever dans ses antécédents familiaux, ni dans ses antécédents personnels.

Le début de l'affection remonte à 14 mois environ. A cette date le malade aurait fait une chute. Huit mois après, il commence à souffrir dans la fosse iliaque droite, encore éprouve-t-il plutôt une sensation de gêne dans la région cœcale que des douleurs vraies. Le malade n'a rien noté de particulier dans ses fonctions intestinales jusqu'à il y a quinze jours. A ce moment, il fut pris de coliques et de diarrhée qui dura plusieurs jours. Le malade aurait noté à ce moment la présence de quelques filets de sang dans ses crachats.

Etat du malade à l'entrée. — Le ventre n'est pas anormalement distendu.

A la palpation. — On sent au niveau du point de Mac-Burney une tuméfaction diffuse qui paraît être le cœcum. Cette tuméfaction ne descend pas à plus de deux travers de doigts au-dessus de l'arcade de Fallope. La pression de la tumeur détermine une légère douleur. La tuméfaction est sonore à la percussion. La paroi abdominale est souple.

Le malade est amaigri et se plaint d'être sans forces.

A l'auscultation. — Quelques signes suspects au sommet droit. Augmentation des vibrations. Submatité, rudesse respiratoire.

Opération le 3 août 1901. — Incision de Roux pour l'appendicite.

Le ventre ouvert, on voit que le cœcum est le siège d'une tumeur dure, du volume d'une mandarine adhérente à la fosse iliaque en dehors et en arrière. On prend immédiatement le parti d'enlever cette tumeur.

On sectionne l'iléon à 3 centimètres du cœcum après écrasement des tuniques. On place quelques pinces sur le mésentère.

On décolle alors la tumeur cœcale de ses adhérences postérieures. Puis le colon ascendant est sectionné à 4 ou 5 centimètres de la tumeur après écrasement.

Quelques pinces sont placées sur le méso-colon ascendant. L'hémostase des mésos est faite avec assez de difficulté.

On applique l'iléon contre le colon ascendant sur une longueur de 6 centimètres par un surjet séro-séreux.

On ouvre l'iléon et le colon qui sont suturés par le procédé ordinaire.

La bouche anastomotique est très large. Un drain est placé au contact de la fosse iliaque et sort par l'angle supérieur de la plaie.

Durée de l'opération : Une heure et demie.

Les suites opératoires qui n'ont pas été notées en détail furent absolument régulières. Le malade quitte l'hôpital guéri.

Observation 10. — Cancer du cœcum ayant débuté par une appendicite à froid. Résection iléo-cœcale. Mort (due à l'obligeance du docteur Guinard). — Henri T., âgé de 32 ans, bijoutier, entre à la Maison Municipale de santé pour une crise d'appendicite aiguë très nette. On le met au traitement ordinaire et désireux de n'être opéré qu'à froid, le malade quitte l'hôpital. Trois semaines après, le malade rentre parce qu'il a toujours continué depuis son départ à souffrir du côté droit de l'abdomen. Les douleurs étaient toujours plus vives après le repos.

Antérieurement, le malade n'a jamais souffert du ventre.

Opération le 18 février 1904. — Incision dans la fosse iliaque.

On tombe sur une masse consécutive par l'épiploon qui recouvre tout le cœcum.

Au centre de ce magma on sent une induration et tout un chapelet de ganglions très durs.

On libère l'épiploon en le sectionnant après ligature au catgut.

Résection de la tumeur iléo-cœcale.

Anastomose latéro-latérale de l'iléon et du colon ascendant.

Drainage. — Fermeture de la paroi abdominale.

Suites opératoires. — Dans la nuit qui suit l'intervention, hémorragie intestinale très abondante.

Le lendemain matin le pouls est très faible, le malade très bas, il succombe dans la journée.

Examen macroscopique de la tumeur. — A la coupe on voit que l'iléon a le volume du gros intestin avec des parois très hypertrophiées tandis que le colon est très rétréci.

Le néoplasme est développé sur le cœcum juste en face de l'embouchure de l'iléon. Il a l'aspect d'un papillome avec une série de petites saillies végétantes. Par places des folliculités suppurées forment dans la paroi des petits abcès du volume d'un pois. En cherchant l'appendice on s'aperçoit qu'il est de la grosseur du petit doigt accolé à la face inférieure du cœcum et qu'il y a eu en réalité une crise d'appendicite sur un malade atteint de cancer végétant du cœcum.

Observation 11. — Due à l'obligeance du Docteur Guinard. — Cette observation a trait à une femme âgée de 30 ans qui a été opérée 7 ans auparavant à l'hôpital Lariboisière pour un cancer du cœcum. Cette malade était restée parfaitement guérie pendant 7 ans. Elle revient à l'hôpital Saint-Louis avec un très bon état général, mais au niveau de sa cicatrice une éventration est manifeste. De plus, au niveau de la cicatrice siègent une tumeur du volume d'une petite orange et d'autres petites masses dures qui font craindre une récidive.

La malade souffre de douleurs vives au niveau de son éventration mais ne présente aucun signe d'obstruction intestinale.

Laparotomie le 16 *novembre* 1904. — Tout autour de l'orifice herniaire sur le péritoine pariétal, de nombreux noyaux épithéliomateux. Une anse grêle recouverte d'épiploon est envahie par le cancer et adhère à la partie supérieure de l'orifice herniaire. En explorant du côté de la fosse lombaire, on sent une masse du volume d'une orange. On se borne à faire l'occlusion de l'anneau herniaire mais sans pratiquer d'entéro-anastomose.

La malade sort de l'hôpital sans être améliorée.

Opérations palliatives.

Observation 1. — Cancer de la valvule iléo-cœcale. Iléo sigmoïdostomie latéro-latérale. Mort au sixième jour (Observation due à l'obligeance du Docteur J.-L. Faure). — Homme 58 ans. Entre à l'hôpital Laennec pour des douleurs abdominales siégeant dans la fosse iliaque droite.

Le début remonte à plus d'un an, le malade présente de la constipation chronique avec parfois des petites crises d'obstruction. Il a perdu un poids considérable.

Au moment de l'entrée, le malade extrêmement amaigri est en crise d'obstruction intestinale. La constipation depuis plusieurs jours est absolue, le malade a des vomissements mais sans caractères fécaloïdes. Dans la fosse iliaque on sent une masse dure, douloureuse, du volume du poing et complètement immobile.

Le 17 septembre 1896, on pratiqua une laparotomie médiane sous-ombilicale. La tumeur trop adhérente est reconnue inextirpable. On procède alors à l'anastomose iléo-sigmoïdienne qui est placée à la partie inférieure de l'S iliaque.

On emploie la méthode de la cautérisation à la potasse suivant le procédé de Souligoux.

Drainage. Suture de la paroi.

L'opération a duré 20 minutes.

Après 48 heures, le malade a une selle spontanée; mais l'état général ne se remonte pas, le malade s'affaiblit progressivement et il succombe le 24 septembre.

A l'autopsie. — Le péritoine est intact, l'orifice anastomotique a les dimensions d'une pièce de deux francs.

Le cancer siège sur la valvule et a envahi le cœcum.

Diagnostic anatomique. — Epithélioma cylindrique.

Observation 2. — Cancer du cœcum. Occlusion intestinale. Laparotomie. Entérostomie. Mort. — Femme âgée de 55 ans, entre à l'hôpital le 22 février 1905, en pleine crise d'occlusion intestinale. Depuis 5 jours, elle n'a rendu ni matières, ni gaz. Les vomissements sont fécaloïdes. Les coliques sont violentes. La température est normale. Le pouls est à 110.

A la palpation, l'abdomen est moyennement distendu.

Opération le 22 février 1905, à 9 h. du soir.

Incision médiane sous-ombilicale.

Les anses grêles sont très dilatées, rouges, se précipitent hors du ventre aussitôt l'abdomen ouvert.

Le mésentère renferme de gros ganglions, manifestement néoplasiques.

Le colon est vide et retracté.

Le cœcum adhérent à la fosse iliaque est occupé par une induration qui paraît cancéreuse.

Dans la dernière anse grêle, on sent une boulette fécale du volume d'une grosse noisette, mobile, mais incapable de franchir le rétrécissement cœcal.

Pour rentrer les anses grêles, on est obligé d'inciser la dernière anse iléo-cœcale, il s'en écoule une quantité abondante de matières fécales et liquides.

On fixe l'anse ouverte à l'angle inférieur de la plaie par une compresse passée dans le méso. On ferme le reste de l'incision par une suture en un plan au fil d'argent.

La malade succombe le 24 février au matin.

Observation 3. — Cancer du cœcum. Occlusion aiguë. Laparotomie. Cancer inextirpable. Anus grêle. Guérison (Observation due à l'obligeance du docteur Arrou). — Malade âgée de 55 ans qui fut prise brusquement d'accidents d'occlusion aiguë : constipation absolue, vomissements presqu'incessants, insomnie, agitation, douleurs abdominales atroces. La malade était constipée depuis longtemps. Elle avait été soignée pour un fibrome utérin qu'on croyait être la cause de la constipation. 5 jours après ce début brusque, l'opération fut décidée. Les vomissements devenaient fécaloïdes, le pouls intermittent, l'urine rare.

Le diagnostic posé était celui de cancer de l'intestin.

Opération. — Anesthésie au kélène et chloroforme. La malade est en position légèrement déclive. Laparotomie médiane. On découvre rapidement une grosse tumeur située dans la fosse iliaque droite au niveau du cœcum, très mobile, adhérente à la paroi postérieure qui paraît inextirpable. On porte le diagnostic de cancer. Puis on ferme rapidement la paroi abdominale au fil d'argent. On fait alors une seconde incision latérale droite. On reconnaît la tumeur cancéreuse qui siège nettement au niveau de la valvule. On procède à la création d'un anus qu'on place sur l'iléon à 10 centimètres de sa terminaison.

Suture d'emblée de l'intestin à la peau.

Ouverture de l'intestin au thermocautère. Il s'écoule par cette ouverture une quantité énorme de matières.

Suites opératoires. — Le malade supporte très bien l'opération, les phénomènes d'occlusion disparurent rapidement, l'état général parut durant les premières semaines se relever. Mais bientôt l'amaigrissement devient plus notable et la malade incommodée par la présence de son anus réclame une deuxième intervention.

Le 4 janvier 1906. Laparotomie médiane au niveau de l'ancienne cica-

trice. On cherche la tumeur qui paraît avoir augmenté. Evacuation d'une petite quantité de liquide aseptique.

Le cancer est généralisé à tout le péritoine pariétal. Les anses intestinales sont en certains points parées de petites taches blanchâtres. On referme le ventre, toute anastomose étant impossible à exécuter.

Diagnostic histologique. — Cancer du cœcum.

Observation 4. — Néoplasme du cœcum inextirpable. Entéro-anastomose. Guérison opératoire (Observation due à l'obligeance du docteur Ricard). — Marie E.., âgée de 32 ans, entre à l'hôpital St-Louis pour des phénomènes d'occlusion chronique typique.

On porte le diagnostic de néoplasme du cœcum en se basant sur le mauvais état général de la malade et surtout sur l'existence d'un balonnement médian contrastant avec l'aplatissement des flancs.

Opération le 27 juin 1905.

Incision latérale conduit sur une tumeur du cœcum énorme avec un appendice du volume du pouce. La tumeur est trop adhérente pour qu'on puisse l'enlever.

Incision sur la ligne blanche.

Anastomose entre l'iléon et le colon transverse.

Drainage. Le malade est guéri.

Observation 5. — Cancer du cœcum ayant déterminé la formation d'un volumineux abcès. Ouverture de l'abcès. Drainage. Mort. — Catherine K.., âgée de 70 ans, entrée à l'hôpital pour des douleurs abdominales surtout localisées à droite.

Depuis un an la malade a commencé à maigrir.

Depuis 3 mois, elle souffre du ventre et à plusieurs reprises paraît avoir présenté de véritables crises d'appendicite. La constipation s'est établie lentement et a évolué progressivement.

Actuellement, les signes de sténose chronique sont manifestes. Dans les selles, la malade a relevé plusieurs fois la présence de sang.

On sent à droite une tuméfaction fluctuante avec la crépitation gazeuse.

Opération le 18 avril 1902.

Incision sur le point saillant de la tuméfaction.

A l'ouverture de la cavité abdominale, on trouve une tumeur énorme fluctuante rapprochée de l'épine iliaque antérieure et supérieure.

On incise sur ce point et l'on ouvre le cœcum d'où s'échappe des matières fécales et du gaz.

Le cœcum est induré, épaissi, manifestement néoplasique.

Drainage. La malade succombe le quatrième jour après l'opération.

Pas d'autopsie.

OBSERVATIONS RÉSUMÉES

Opérations radicales.

Ablation de la tumeur en un temps.

1. **Czerny**, 1882. — H., 47 ans. Ablation. Durée 4 h. 1/2. Mort par collapsus. Cancer colloïde.
2. **Hofmolk**, 1885. — F., 24 ans. Résection. Entérorraphie circulaire. Guérison opératoire. Adéno-carcinome.
3. **Billroth**, 1884. — H. Résection. Entérorraphie circulaire. Guérison opératoire. Epithélioma cylindrique.
4. **Billroth**, 1886. — H., 40 ans. Résection. Entérorraphie circulaire. Mort.
5. **Billroth**, 1886. — H., 47 ans. Résection. Entérorraphie circulaire. Durée 2 h. 1/2. Mort. 15e jour par péritonite. Carcinome.
6. **Billroth**, 1886. — F., 43 ans. Résection. Entérorraphie circulaire. Guérison opératoire.
7. **Bassini**, 1887. — H., 22 ans. Résection. Entérorraphie circulaire. Guérison. Lympho-sarcome.
8. **Czerny**, 1887. — H., 52 ans. Résection difficile. Car adhérences postérieures forcent à dénuder l'uretère et à lier les vaisseaux spermatiques. Entérorraphie circulaire. Mort par péritonite.
9. **Pawlof**, 1887. — F., 22 ans. Tumeur adhérente au nerf crural et aux vaisseaux iliaques externes. Résection. Entérorraphie circulaire. Abcès et fistule non stercorale. Guérison. Myxo-adénome.
10. **Bouilly**, 1888. — F., 44 ans. Résection et entérorraphie circulaire. Fistule stercorale. Guérison. Lympho-sarcome.
11. **Billroth**, 1889. — H., 38 ans. Résection. Entérorraphie circulaire. Mort par péritonite.
12. **Czerny**, 1890. — H., 48 ans. Résection. Entérorraphie circulaire. Mort par péritonite.
13. **Billroth**, 1890. — H., 54 ans. Résection. Entérorraphie circulaire. Guérison. Mort 6 mois après par généralisation. Carcinome colloïde.
14. **Senn**, 1890. — H., 37 ans. Résection. Entérorraphie latéro-latérale avec plaques de Senn. Guérison. Carcinome cylindrique.
15. **Schullen**, 1890. — H., 47 ans. Résection. Entérorraphie circulaire durée 2 heures. Guérison.

16. **Billroth**, 1890. — H. Résection incomplète. Entérorraphie circulaire. Mort par péritonite.
17. **Matlakowsky**, 1891. — H., 67 ans. Résection difficile. Guérison. Carcinome.
18. **Pean**, 1891. — F., 48 ans. Pas de détails opératoires. Mort de cause inconnue. Epithélioma lobulé.
19. **Matlakswoky**, 1892. — H., 52 ans. Résection. Entérorraphie circulaire. Durée 2 h. 1/2 Guérison. Epithelioma.
20. **Frank**, 1892. — H., 36 ans. Résection. Entéroraphie circulaire. Guérison. Carcinome glandulaire.
21. **Bramann**, 1892. — F., 43 ans. Résection. Entérorraphie circulaire. Guérison.
22. **Frank**, 1893. — H., 48 ans. Résection. Entérorraphie circulaire. Guérison. Carcinome glandulaire.
23. **Lawson Tait**, 1893. — H., 40 ans. Résection. Entéro-anastomose latéro-latérale. Guérison.
24. **Dumont**, 1893. — H., 29 ans. Résection. Entérorraphie circulaire. Durée 4 heures. Guérison suivie de récidive immédiate. Carcinome.
25. **Haasler**, 1893. — F., 43 ans. Résection. Entérorraphie circulaire. Guérison après fistule stercorale. Adéno-carcinome.
26. **Tchouprow**, 1893. — H., 28 ans. Résection. Entérorraphie circulaire. Adéno-carcinome.
27. **Veliamcinow**, 1893. — F., 36 ans. Résection. Entérorraphie circulaire. Mort de septico-pyohémie. Adéno-carcinome.
28. **Becker**, 1893. — H. Résection. Entérorraphie circulaire. Guérison.
29. **Théophile Auger**, 1893. — F., 46 ans. Résection d'une tumeur adhérente aux muscles de la paroi. Entérorraphie circulaire. Durée 2 h. 1/4. Guérison. Epithélioma.
30. **Lennauder**, 1893. — H., 60 ans. Résection. Anastomose latéro-latérale. Guérison. Cancer colloïde.
31. **Gillford**, 1893. — F., 27 ans. Incision lombaire. Résection de la tumeur et d'une partie du psoas. Entérorraphie circulaire. Guérison.
32. **Horrochs**, 1894. — F., 38 ans. Résection très difficile. Entérorraphie circulaire avec les tubes de Paul. Guérison. Sarcome globo-cellulaire.
33. **Frantzke**, 1894. — H. Résection difficile. Entérorraphie. Mort 4 jours après par collapsus.
34. **Ilott**, 1894. — F., 40 ans. Résection. Entérorraphie latéro-latérale avec plaques de Senn. Guérison. Carcinome.
35. **Meyer**, 1894. — H., 46 ans. Résection de la tumeur et d'une anse

intestinale. Anastomose au bouton de Murphy. Survie de 2 mois. Sarcome.

36. **Scudler**, 1894. — F., 22 ans. Résection. Entérorraphie circulaire. Guérison. Carcinome.

37. **Bier**, 1895. — H., 52 ans. Résection. Entérorraphie circulaire. Mort par collapsus. Carcinome.

38. **Kœrte**, 1895. — H., 58 ans. Résection. Entérorraphie terminò-latérale. Guérison. Adéno-carcinome.

39. **Paul**, 1895. — H., 47 ans. Résection. Entérorraphie circulaire après invagination de l'iléon dans le colon. Mort par péritonite.

40. **Ullmann**, 1895. — F., 27 ans. Résection. Entérorraphie par le procédé de Maunsell. Guérison. Carcinome.

41. **Rutt**, 1895 (in Murphy et Lancet 27 avril). — Résection. Anastomose au bouton de Murphy. Guérison.

42. **Albe**, 1895. — H., 42 ans. Résection. Entérorraphie circulaire au bouton de Murphy. Guérison.

43. **Reed-Chan**, 1895 (in Murphy). — Résection. Entérorraphie au bouton de Murphy. Guérison.

44. **Schield**, 1895. — F., 27 ans. Résection. Guérison.

45. **Fergusson**, 1895 (in Murphy). — Résection. Entérorraphie. Bouton de Murphy. Mort rapide.

46. **Beltinger**, 1895. — F., 42 ans. Résection. Entérorraphie circulaire. Guérison. Adéno-carcissome.

47. **Caird**, 1895. — H., 43 ans. Résection difficile. Entérorraphie circulaire. Mort 6 jours après.

48. **Frantzke**, 1895. — H., 48 ans. Résection. Entérorraphie circulaire. Guérison.

49. **Cosh**, 1895. — H., 24 ans. Résection. Entérorraphie circulaire. Guérison.

50. **Graff**, 1896. — F., 46 ans. Résection. Entérorraphie circulaire au bouton de Murphy. Guérison. Carcinome.

51. **Schiller**, 1896 (in Czerny). — H., 48 ans. Résection très difficile. Entérorraphie circulaire. Durée 2 heures. Mort par péritonite. Carcinome.

52. **Mayo-Robson**, 1895. — H., 40 ans. Résection difficile. Entérorraphie circulaire au bouton de Murphy. Guérison. Epithélioma.

53. **Homaus**, 1896. — F., 5 ans. Résection. Guérison. Sarcome fuso-cellulaire.

54. **Caird**, 1896. — F., 47 ans. Résection. Guérison.

55. **Julihard**, 1896. — H., 56 ans. Résection difficile. Entérorraphie latéro-latérale. Durée 2 heures 50. Guérison. Carcinome.

56. **Caird**, 1896. — H., 28 ans. Résection. Guérison. Cancer paraissant

avoir débuté sur l'appendice pour envahir secondairement le cœcum.

57. **Heidenhaim**, 1896. — H., 43 ans. Résection. Entérorraphie termino-latérale. Guérison.

58. **Caird**, 1896. — H., 43 ans. Résection. Mort deux jours après.

59. **Israël**, 1896. — H., 58 ans. Résection. Entérorraphie latéro-latérale. Guérison. Adéno-carcinome.

60. **Graff**, 1896. — H., 45 ans. Résection très pénible d'une tumeur avec fistule. Entérorraphie circulaire au bouton de Murphy. Guérison. Cancer colloïde.

61. **Schiller**, 1896. — H., 35 ans. Résection. Entérorraphie circulaire au bouton de Murphy. Mort par péritonite. Lympho-sarcome.

62. **Belin**, 1897. — H., 54 ans. Résection. Mort par hématémèse au troisième jour. Carcimone.

63. **Storchi**, 1897. — H., 42 ans. Résection. Entérorraphie termino-latérale. Guérison. Adéno-carciuome

64. **Storchi**, 1897. — H. 40 ans. Résection. Guérison. Adéno-carcinome.

65. **Tansini**, 1897. — F., 46 ans. Résection. Entérorraphie circulaire. Guérison. Carcinome.

66. **Vautrin**, 1897. — H., 49 ans. Résection. Entérorraphie circulaire. Guérison durant 32 mois. Epithélioma cylindrique.

67. **Rafin**, 1897. — F , 43 ans. Résection. Entérorraphie latéro-latérale. Durée deux heures. Guérison. Cancer.

68. **Tcherniadowskii**, 1897. — H., 43 ans. Résection. Entérorraphie. Guérison. Cancer (?)

69. **Eiselsberg**, 1897. — F., 46 ans. Résection. Entérorraphie circulaire. Guérison. Adéno-carcinome.

70. **Franck**, 1898. — H., 42 ans. Résection. Guérison. Carcinome.

71. **Tokarenko**, 1899. — F., 23 ans. Résection après libération pénible. Entérorraphie circulaire. Durée 3 heures. Guérison s'étant maintenue 4 mois seulement. Lympho-endothéliome malin avec envahissement ganglionnaire.

72. **Favrie**, 1899. — H., 65 ans. Résection. Entéro-anastomose circulaire. Mort. Carcinome déjà généralisé au foie.

73. **Cederkreutz**, 1899. — F., 43 ans. Résection. Entérorraphie termino-latérale. Guérison. Squirrhe de la valvule de Bauhin.

74. **Delaunay**, 1899. — F., 40 ans. Résection. Entérorraphie termino-latérale au bouton de Murphy. Guérison maintenue 15 mois. Epithélioma cylindrique encéphaloïde.

75. **Chaput**, 1899. — Entéro-anastomose première au bouton de Chaput, puis résection de la tumeur. Mort par embolie probable. Cancer.

76. **Koch**, 1900 (in Korte). — H., 33 ans. Résection. Guérison qui ne se maintient que 8 mois. Sarcome.

77. **Zimmermann**, 1900. — H., 68 ans. Résection. Entérorraphie termino-latérale. Guérison. Cancer colloïde.

78. **Zimmermann**, 1900. — H., 62 ans. Résection. Entérorraphie circulaire. Ablation d'un petit noyau siégeant sur la ligne blanche. Durée 2 h. 1/2. Mort. Lympho-sarcome déjà généralisé au foie.

79. **Zimmermann**, 1900. — H., 47 ans. Résection. Entérorraphie termino-latérale. Durée 2 heures. Guérison. Adéno-carcinome.

80. **Zimmermann**, 1900. — H., 64 ans. Résection. Entérorraphie termino-latérale. Guérison.

81. **Zimmermann**, 1900. — H., 54 ans. Résection de la tumeur et d'une anse grêle adhérente. Entérorraphie circulaire sur l'anse grêle. Entérorraphie latéro-latérale iléo-colo transverse au bouton de Murphy. Durée 2 h. 1/2. Mort par péritonite. Cancer.

82. **Chavasse**, 1901. — H., 42 ans. Résection. Entérorraphie latéro-latérale. Guérison. Cancer.

83. **Fuchisg**, 1901. — H., 36 ans. Résection. Entérorraphie circulaire. Mort par péritonite le deuxième jour.

84. **Fuchsig**, 1901. — H., 49 ans. Résection. Entérorraphie circulaire. Guérison. Cancer.

85. **Fuchsig**, 1901. — F., 63 ans. Résection. Entérorraphie termino-latérale au bouton de Murphy. Mort après 5 semaines. Carcinome.

86. **Fuchsig**, 1901. — F., 43 ans. Résection. Entérorraphie latéro-latérale au bouton de Murphy. Guérison. Adéno-carcinome.

87. **Fuchsig**, 1901. — F., 63 ans. Résection. Entérorraphie termino-latérale. Mort au dix-septième jour par péritonite. Adéno-carcinome.

88. **Mayo**, 1901. — Résection et entérorraphie latéro-latérale au bouton de Murphy. Guérison. Cancer. Ganglion présentant des altérations inflammatoires.

89. **Mayo**, 1901. — H., 30 ans. Résection. Entéro-anastomose termino-latérale. Guérison. Cancer. Adénopathie à type inflammatoire simple.

90. **Bernays**, 1901 (in Mayo). — 54 ans. Résection. Entérorraphie par le procédé de Maunsell. Guérison. Cancer.

91. **Morton**, 1901. — F., 49 ans. Incision lombaire. Résection. Entérorraphie circulaire au bouton de Murphy. Guérison. Cancer.

92. **Poirier**, 1901. — F. Résection. Entérorraphie circulaire. Guérison. Cancer.

93. **Souligoux**, 1901. — H., 41 ans. Résection. Entérorraphie latéro-latérale. Guérison. Cancer.

94. **Souligoux**, 1901. — H., 44 ans. Résection. Entérorraphie latéro-latérale. Mort par hématome du mésentère infecté secondairement. Adéno-carcinome.

95. **Guilloud**, 1902. — H., 50 ans. Résection. Entérorraphie circulaire. Guérison. Cancer.

96. **Guilloud**, 1902. — H., 48 ans. Entérorraphie latéro-latérale première, puis résection de la tumeur. Guérison. Mort 1 an 1/2 après de tuberculose pulmonaire. Epithélioma cylindrique.

97. **Guilloud**, 1902. — H., 29 ans. Entérorraphie circulaire première, puis résection de la tumeur. Survie de 18 mois.

98. **Guilloud**, 1902. — F., 23 ans. Tumeur avec anse grêle adhérente. Entérorraphie circulaire de l'anse grêle. Entérorraphie termino-latérale iléo-colique. Résection de la tumeur. Durée : 2 h. 40. Guérison s'étant maintenue 8 mois. Epithélioma cylindrique.

99. **Boucher**, 1902. — H., 36 ans. Résection. Entérorraphie termino-latérale. Guérison. Adéno-carcinome.

100. **Duret**, 1902. — H., 39 ans. Résection difficile. Entérorraphie circulaire. Guérison. Adéno-carcinome. Un ganglion sans altération cancéreuse.

101. **Duret**, 1902. — H., 37 ans. Résection pénible. Entérorraphie circulaire. Guérison. Epithélioma (?).

102. **Schloffer**, 1902. — H., 56 ans. Résection. Entérorraphie circulaire au bouton de Murphy. Mort au 20e de pyohémie.

103. **Schloffer**, 1902. — H., 38 ans. Résection. Entérorraphie termino-latérale au bouton de Murphy. Mort le deuxième jour. Péritonite.

104. **Schloffer**, 1902. — Résection. Entérorraphie latérale. Guérison d'un an. Cancer gélatineux.

105. **Schloffer**, 1902. — H., 58 ans. Résection. Entérorraphie termino-latérale au bouton de Murphy. Guérison. Cancer infiltré.

106. **Schloffer**, 1902. — H., 37 ans. Résection d'une tumeur ayant déterminé la formation d'un abcès et d'une fistule. Entérorraphie termino-latérale. Guérison suivie de récidive après 11 mois. Nouvelle entéro-anastomose. Guérison. Adéno-carcinome gélatiniforme.

107. **Schloffer**, 1902. — H., 34 ans. Résection. Entérorraphie circulaire au bouton de Hildebraud. Mort le septième jour par péritonite. Carcinome.

108. **Schloffer**, 1902. — H., 37 ans. Résection d'un cancer du cœcum puis d'un cancer du colon ascendant et du colon transverse. Entérorraphie latéro-latérale. Mort le deuxième jour par péritonite diffuse. Adéno-carcinome.

109. **Schloffer**, 1902. — H., 36 ans. Résection d'un cœcum déjà gangréné. Entérorraphie. Mort par péritonite. Adéno-carcinome.

110. **Hochenegg**, 1902. — H., 59 ans. Résection. Entérorraphie. Guérison. Epithélioma cylindrique.

111. **Hochenegg**, 1902. — Trois cas de résection du cœcum pour cancer, avec une guérison et 2 morts par péritonite.

112. **Dowd**, 1902. — F., 27 ans. Résection. Entérorraphie termino-latérale au bouton de Murphy. Guérison. Cancer.

113. **Wiliam Colley**, 1902. — Résection d'une tumeur à laquelle adhère une anse grêle. Entérorraphie circulaire de l'anse grêle. Entérorraphie termino-latérale au bouton de Murphy. Suivie de 2 ans. Cancer colloïde.

114. **Kessler**, 1903. — H., 25 ans. Résection d'une tumeur grosse comme une tête d'enfant. Entérorraphie circulaire. Guérison. Myxo-sarcome.

115. **Darling**, 1903. — H., 46 ans. Résection d'une tumeur adhérente aux vaisseaux iliaques. Entérorraphie circulaire. Durée 2 h. 50. Guérison. Carcinome.

116. **Lawson**, 1903. — H., 40 ans. Résection. Entérorraphie termino-latérale au bouton de Murphy. Guérison. Lymphome.

117. **Morestin**, 1903 (in Lance). — H., 32 ans. Iléo-sigmoïdostomie première pour résection difficile de la tumeur adhérente. Mort de collapsus. Cancer.

118. **Sterling**, 1903. — H., 28 ans. Résection d'une tumeur très adhérente. Entérorraphie latéro-latérale. Guérison. Cancer columnaire. Dans les ganglions pas d'altérations cancéreuses vraies.

119. **Forgue**, 1903 (in Blanchard). — H., 35 ans. Résection. Entérorraphie circulaire. Mort le 5e jour. Cancer.

120. **Forgue**, 1903 (in Blanchard). — Femme 45 ans. Résection. Entérorraphie latéro-latérale. Guérison. Cancer.

121. **Forgue**. 1903 (in Blanchard). — H., 36 ans. Résection d'une tumeur très adhérente aux plans profonds. Entérorraphie termino-latérale. Mort par péritonite. Cancer.

122. **Forgue**, 1903 (in Blanchard). — H., 33 ans. Résection du cœcum. Mort par péritonite le 4e jour. Cancer.

123. **Tuffier**, 1903. — H, 50 ans. Résection d'une tumeur faisant issue par une fistule cutanée. Entérorraphie latéro-latérale. Guérison. Cancer.

124. **Guinard**, 1903. — H., 54 ans. Résection après ouverture d'un abcès péri-appendiculaire. Iléo-sigmoïdostomie basse. Guérison. Cancer.

125. **Paul**, 1903. — H., 38 ans. Résection d'une tumeur du volume du poing. Guérison. 2e laparotomie 1 an après pour des ganglions non cancéreux. Cancer.

126. **Littlewood**, 1903. — F., 57 ans. Résection. Entérorraphie circulaire. Guérison. Cancer.

127. **Littlewood**, 1903. — H., 65 ans. Résection. Iléo-sigmoïdostomie. Mort. Cancer.

128. **Reverdin**, 1903. — H., 63 ans. Résection. Entérorraphie latéro-latérale. Mort de septicémie. Cancer.

129. **Horsley**, 1904. — H., 26 ans. Résection du cancer d'un cœcum et du colon ascendant. Entérorraphie circulaire. Durée 2 heures. Mort. Cancer.

130. **Pilcher**, 1905. — H., 35 ans. Résection d'une tumeur adhérente à la paroi. Entérorraphie latéro-latérale. Guérison. Cancer (?).

131. **Bérard**, 1905 (in Cavaillon). — H. Résection. Entérorraphie. Récidive après dix mois.

132. **Cavaillon**, 1905. — H., 62 ans. Résection pénible d'une tumeur très adhérente. On déchire le colon ascendant très friable. Entérorraphie termino-latérale. Mort par péritonite. Epithélioma cylindrique.

133. **Cavaillon**, 1905. — H. Résection. Entérorraphie termino-latérale. Guérison. Epithélioma colloïde.

134. **Wittmer**, 1905 (in Cavaillon (?). — 20 ans. Résection. Entérorraphie circulaire. Survie 1 an. Cancer colloïde.

135. **Wittmer**, 1905 (in Cavaillon). — (?) 56 ans. Résection. Entérorraphie circulaire. Mort. Cancer.

136. **Wittmer**, 1905 (in Cavaillon). — H., 44 ans. Résection. Entérorraphie circulaire. Mort par péritonite. Carcinome.

137. **Wittmer**, 1905 (in Cavaillon). — ? 42 ans. Résection. Entérorraphie circulaire. Guérison. Cylindro-carcinome.

138. **Huntley**, 1905 (in Cavaillon). — F., 68 ans. Résection. Entérorraphie termino-latérale au bouton de Murphy. Survie un an. Cancer.

139. **Tuffier**, 1907 (in Hartmann Chir. an clin.). — H., 44 ans. Résection d'un cancer faisant issue par leur fistule due à l'ouverture d'un abcès péri-appendiculaire. Mort le lendemain.

Résection et anus artificiel.

140. **Whitehead**, 1885. — H., 38 ans. Résection entraînant forte hémorragie veineuse. Fixation des deux bouts de l'intestin dans la plaie. Mort le 15e jour. Cancer.

141. **Sacré**, 1887. — F., 25 ans. Résection suivie de l'établissement d'un anus artificiel. Durée 2 heures. Mort le 2e jour. Cancer de la valvule de Bauhin.

142. **Barton**, 1888. — F., 37 ans. Résection. Anus artificiel. Guérison. Cancer de la valvule iléo-cœcale.

143. **Hahn**, 1887. — H., 19 ans. Incision lombaire. Résection. Anus artificiel. Guérison. Sarcome de la valvule de Bauhin.

144. **Kœnig**, 1890. — H., 48 ans. Résection difficile. Anus artificiel. Mort le 4e jour.

145. **Paul**, 1903. — H , 32 ans. Résection. Anus artificiel. Guérison. Cancer.

146. **Paul**, 1903.— H., 53 ans. Résection. Anus artificiel. Mort après trois semaines. Cancer.

Ablation de la tumeur en deux temps.

I. Exclusion et résection

147. **Graser**, 1901. — H., 43 ans. 1re opération. Iléo-colostomie avec fermeture de l'iléon. 2e opération (4 jours après). Résection de la tumeur. Guérison. Epithéliomacylindrique.

148. **Graser**, 1901. — ? 33 ans. 1re opération. Exclusion bilatérale ouverte. 2e opération. Résection de l'anse exclue. Mort le lendemain. Cancer.

149. **Morestin**, 1903 (in Lance). — F., 46 ans. 1re opération. Iléo-sigmoïdostomie et exclusion de l'anse iléo-cœcale. 2e opération. 13 mois après, la tumeur ayant envahi la paroi. Résection très pénible de la tumeur. Guérison. Epitélioma mucoïde.

150. **Schloffer**, 1903.—H., 37 ans. 1re opération. Exclusion bilatérale après iléo-colostomie descendante. 2e opération. Résection de la tumeur. Bouton de Murphy. Mort. Cancer.

151. **Jaboulay**, 1905 (in Cavaillon). — H., 62 ans. 1re opération. Iléo-colostomie transverse au bouton. Exclusion bilatérale fermée. 2e opération. Résection. Mort dans la soirée. Epithélioma glandulaire.

II. Entéro-anastomose et résection

152. **Zimmermann**, 1900. — H., 43 ans. 1re opération. Iléo-colostomie ascendante. 2e opération 23 jours après. Résection iléo-cœcale. Mort le 11e jour. Epithélioma cylindrique.

153. **Bérard**, 1903.— F., 30 ans. 1re opération. Iléo-colostomie. 2e opération (4 mois après). Résection très pénible d'une tumeur très adhérente. Guérison. Epithélioma cylindrique.

154. **Haberer**, 1904. — F., 56 ans. 1re opération. Iléo-colostomie transverse. 2e opération (1 mois 1/2 après). Résection du cœcum. Guérison. Cancer.

III. Résection et anus, 1er temps. Cure de l'anus, 2e temps

155. **Maydl**, 1883. — H., 54 ans. 1re opération. Résection de la tumeur. Anus artificiel. 2e opération (2 mois après). Fermeture de l'anus. Guérison. Cancer.
156. **Riedel**, 1886. — H., 51 ans. 1re opération. Résection de la tumeur. Anus artificiel. 2e opération (52 jours après). Fermeture de l'anus. Guérison. Cancer.
157. **Paul**, 1895. — H., 37 ans. 1re opération. Résection de 40 cm. d'intestin. Anus artificiel. 2e opération. Fermeture de l'anus. Mort 6 semaines après. Cancer.

IV. Anus d'urgence, 1er temps. Résection de la tumeur sans fermeture de l'anus, 2e temps

158. **Nélaton**, 1897. — H., 49 ans. Mort 5 jours après la deuxième intervention par péritonite. Epithélioma cylindrique.
159. **Paul**, 1903. — F., 51 ans. Mort après la deuxième opération. Cancer.

Opérations palliatives.

I. Entéro-anastomose

160. **Chaput-Terrillon**, 1891. — H., 58 ans. Guérison. Cancer.
161. **Ashton**, 1892. — Iléo-colostomie. Guérison. Cancer.
162. **Elliot**, 1894. — H., 60 ans. Iléo colostomie avec plaques de Senn. Guérison. Cancer.
163. **Boiffin**, 1895 (in Diet). — F., 50 ans. Iléo-colostomie. Guérison. Survie 18 mois. Cancer.
164. **Boiffin**, 1895 (in Diet). — F., 57 ans. Iléo-colostomie. Guérison. Cancer.
165. **Boiffin**, 1895 (in Diet). — H., 59 ans. Iléo-colostomie. Guérison. Cancer.
166. **Mac Burnay**, 1895. — Iléo-colostomie au bouton de Murphy. Guérison. Cancer.
167. **Sorguon**, 1895. — F., 55 ans. Iléo-colostomie au bouton. Guérison. Cancer.

168. **Pétroff**, 1897. — Iléo-colostomie. Guérison. Cancer.
169. **Petroff**, 1897. — Iléo-colostomie. Guérison. Cancer.
170. **Kross**, 1900 (in Körte). — H., 36 ans. Iléo-sigmoïdostomie. Guérison. Survie 5 mois. Cancer.
171. **Annequin**, 1901. — H., 69 ans. Iléo-colostomie. Guérison. Cancer (?)
172. **Czerny**, 1901. — H., 37 ans. Iléo-colostomie. Bouton de Murphy. Mort le quatrième jour. Collapsus. Cancer.
173. **Schloffer**, 1902. — H., 53 ans. Iléo-colostomie transverse. Bouton de Murphy. Survie 5 mois. Cancer.
174. **Schloffer**, 1902. — F., 30 ans. Iléo-colostomie ascendante. Bouton de Murphy. Guérison. Cancer (?)
175. **Schloffer**, 1902. — F., 49 ans. Iléo-colostomie transverse. Bouton de Murphy. Survie 2 mois 1/2. Cancer (?)
176. **Schloffer**, 1902. — F., 59 ans. Iléo-colostomie transverse. Survie 11 mois. (dg. ?)
177. **Kessler**, 1902. — H., 55 ans. Iléo-colostomie. Survie 2 mois. Cancer colloïde.
178. **Kessler**, 1902. — F., 59 ans. Iléo-colostomie, déjà métastases nombreuses. Survie 1 mois 1/2 (dg. ?).
179. **Sörensen**, 1903. — H., 52 ans. Iléo-colostomie ascendante. Mort par péritonite (dg. ?)
180. **Sörensen**, 1903. — H., 42 ans. Iléo-colostomie transverse. Bouton de Murphy. Guérison. Cancer.
181. **Delay**, 1903. — F., 39 ans. Iléo-colostomie transverse. Bouton de Murphy. Guérison. Cancer.
182. **Czerny**, 1903. — H., 49 ans. Iléo-colostomie transverse. Bouton de Murphy. Guérison. Cancer.
183. **Forgue**, 1903 (in Blanchard). — H. Iléo-colostomie. Guérison. Cancer.
184. **Haberer**, 1904. — H., 38 ans. Iléo-sigmoïdostomie. Guérison. Cancer (?)
185. **Haberer**, 1904. — Iléo-colostomie ascendante. Guérison. Cancer (?)
186. **Haberer**, 1904. — H., 61 ans. Iléo-colostomie transverse. Survie 3 mois 1/2. Cancer (?)
187. **Haberer**, 1904. — H., 61 ans. Iléo-sigmoïdostomie. Mort par péritonite. Cancer secondaire.
188. **Jaboulay**, 1905 (in Cavaillon). — H., 71 ans. Iléo-colostomie transverse. Bouton de Jaboulay. Guérison. Cancer (?)
189. **Tixier**, 1905 (in Cavaillon). — F., 60 ans. Iléo-colostomie transverse. Bouton de Jaboulay. Survie 40 jours. Cancer.
190. **Cavaillon**, 1905. — F., 62 ans. Iléo-colostomie transverse. Bouton de Villard. Survie 2 mois 1/2. Cancer.

II. Exclusion unilatérale

191. **Jessett**, 1900 (in Bovis). — H. Iléo-colostomie. Exclusion unilatérale. Mort par péritonite. Cancer.

192. **Becker**, 1903 (in Lance). — Iléo-colostomie. Exclusion unilatérale. Mort. Cancer.

193. **Jaboulay**, 1903 (in Lance). — Exclusion unilatérale. Iléo-colostomie au bouton de Murphy. Guérison. Cancer.

194. **Kümmer**, 1903 (in Lance). — F., 49 ans. Exclusion unilatérale. Guérison. Cancer.

195. **Delore**, 1907 (in thèse Jouffray). — F., 57 ans. Exclusion unilatérale iléo-sigmoïdienne. Mort 7 semaines après l'opération de cachexie. Cancer.

III. Exclusion bilatérale

196. **Von Eiselsberg**, 1901 (in Drucbert). — H., 31 ans. Exclusion bilatérale avec établissement d'une fistule distale. Iléo-colostomie au bouton de Murphy. Mort en 24 heures. Carcinome.

197. **Ostrom**, 1901 (in Drucbert). — Exclusion avec fermeture de la lumière de l'iléon et établissement d'une fistule distale. Iléo-colostomie. Survie 6 mois. Cancer.

198. **Ostrom**, 1901 (in Drucbert). — Même opération. Avec une survie de 11 mois. Cancer.

199. **Trendelenburg**, 1901 (in Drucbert). — F., 50 ans. Exclusion fermée pour une tumeur avec fistules. Iléo-colostomie. Mort le 6e jour de péritonite. Cancer.

200. **Von Eiselsberg**, 1901 (in Drucbert). — F., 27 ans. Exclusion fermée. Iléo-colostomie le 4e jour. Nécessité d'ouvrir l'anse exclue. Survie 11 mois. Cancer.

201. **Nicoladini**, 1903 (in Lance). — Exclusion bilatérale avec fistule. Guérison. Cancer.

202. **Delagenière**, 1903. — F., 39 ans. Exclusion bilatérale. Iléo-colostomie ascendante. Mort le lendemain. Cancer.

203. **Jaboulay**, 1905 (in Cavaillon). — F. Exclusion fermée. Iléo-colostomie transverse au bouton. Mort par péritonite. Cancer.

204. **Delore** 1905 (in Cavaillon). — H., 47 ans. Exclusion. Iléo-sigmoïdostomie. Guérison. Cancer.

205. **Gangolphe**, 1907 (in thèse Viallet). — H., 35 ans. En cours d'obstruction aigue. Anus artificiel à 10 cm. du cœcum. Secondairement près de 3 ans après exclusion bilatérale ouverte. Mort 3 mois après. Cancer colloïde.

Un cas d'anus artificiel sans résection.

206. **Bacaloglu et Pagnez**, 1899. — H., 40 ans. Anus artificiel. Mort le 4e jour.

Cancers invaginés.

I. Résection en un seul temps

207. **Czerny**. — H., 45 ans. Désinvagination partielle de la tumeur, rompant des adhérences. Résection. Entérorraphie circulaire. Durée 2 h. 1/4. Mort le lendemain. Carcinome.

208. **Billroth**, 1888. — F., 40 ans. Réduction impossible entraînant la déchirure de la paroi intestinale. Résection. Entérorraphie circulaire. Guérison. Carcinome.

209. **Senn**, 1889. — F., 53 ans. Désinvagination entraînant des déchirures séreuses. Résection. Iléo-colostomie. Mort par péritonite. Cancer de la valvule de Bauhin.

210. **Billroth**, 1890. — H., 32 ans. Désinvagination partielle. Résection. Entérorraphie circulaire. Mort le soir. Cancer.

211. **König**, 1890. — F., 18 ans. Résection circulaire du boudin invaginé dans le colon transverse. Entérorraphie colo-colique. Mort le lendemain. Sarcome de la valvule de Bauhin.

212 **Lauenstein**, 1890. — H., 56 ans. Désinvagination impossible. Résection du cancer invaginé dans le colon descendant. Entérorraphie circulaire. Guérison. Adéno-carcinome.

213. **Von Baracz**. — H., 8 ans. Tumeur invaginée dans le colon descendant. Désinvagination impossible. Résection. Entéroraphie. Mort le lendemain. Sarcome de la valvule.

214. **Körte**, 1895. — H., 49 ans. Résection d'une tumeur invaginée occupant cœcum et colon ascendant. Entérorraphie latérale. Durée 2 h. 10. Guérison. Adén-carocinome.

215 **Petrow**, 1896. — F., 20 ans. Résection d'un cœcum invaginé. Mort. Adéno-carcinome.

216. **Lejars**, 1897. — F., 40 ans. Résection sans tentative de désinvagination. Entérorraphie circulaire au bouton de Murphy. Guérison. Lymphadénome de la valvule de Bauhin.

217. **Hahn**, 1897. — H., 45 ans. Résection de la tumeur invaginée. Entérorraphie. Guérison. Cancer gélatineux.

218. **Lardennois**, 1900. — Désinvagination dune tumeur invaginée dans

le colon ascendant. Résection. Entérorraphie latéro-latérale. Guérison. Carcinome.

219. **Krecke**, 1900. — F., 65 ans. Tumeur invaginée dans le colon ascendant. Désinvagination impossible. Résection. Entérorraphie circulaire. Guérison. Adéno-carcinome.

220. **Fuchsig**, 1901. — H., 39 ans. Tumeur invaginée dans le colon ascendant. Résection. Entérorraphie circulaire. Mort au huitième jour de pneumonie. Carcinome.

221. **Fuchsig**, 1901. — H., 48 ans. Tumeur invaginée dans le colon ascendant facilement réductible. Résection. Entérorraphie circulaire. Guérison. Carcinome.

222. **Fuchsig**, 1901. — H., 30 ans. Tumeur invaginée dans le colon descendant. Réduction impossible. Résection de la tumeur. Entérorraphie termino-latérale (iléo-sigmoïdostomie). Mort par péritonite. Epithélioma cylindrique de la valvule de Bauhin.

223. **Czerny**, 1903. — H., 62 ans. Tumeur peut-être désinvaginée. Résection. Iléo-colostomie transverse. Mort. Cancer.

II. Résection. Anus artificiel

224. **Mac Cormac**, 1892. — H., 36 ans. Tumeur se laissant désinvaginer. Résection. Anus artificiel. Guérison et fermeture ultérieure de l'anus. Cancer de la valvule de Bauhin.

225. **James Barton**. — H., 27 ans. Tumeur invaginée irréductible. Résection. Anus qui après deux mois fut traité par l'anastomose des deux bouts intestinaux. Guérison. Epithélioma de la valvule de Bauhin.

III. Entéro-anastomose

226. **Morisson**, 1891. — H., 57 ans. Tumeur se laissant désinvaginer. Entéro-anastomose. Mort 2 mois après. Carcinome.

2270. **Lavisé**, 1898. — Tumeur invaginée. Iléo colostomie. Guérison. Cancer.

CONCLUSIONS

I. — Le cancer du cœcum est un cancer relativement rare. Sa fréquence par rapport aux autres cancers de l'intestin varie de 18 à 19 0/0.

II. — Le cancer du cœcum se localise de préférence au niveau de la valvule de Bauhin et présente le plus ordinairement le type classique de l'épithelioma cylindrique. La forme squirrheuse se rencontre exceptionnellement au niveau du cœcum. Le sarcome ne se rencontre à peu près que chez les jeunes sujets.

III. — Le cancer du cœcum ne se propage que tardivement aux ganglions de l'anse iléo-cœcale. Il semble que les adénopathies dans le cancer de l'anse iléo-cœcale soient parfois d'origine inflammatoire.

IV. — Le cancer du cœcum se caractérise par des troubles intestinaux et par la présence d'une tumeur occupant la fosse iliaque droite.

Il faut se rappeler que souvent le cancer au début revêt le masque de l'appendicite aiguë ou chronique et que dans certains cas, son existence ne fut reconnue qu'au cours d'interventions sur l'appendice.

V. — Toute élévation de température au cours de l'évolution du cancer du cœcum doit faire craindre l'existence de suppuration péri-cancéreuse.

VI. — Les grandes complications du cancer du cœcum sont : les unes mécaniques : l'occlusion aiguë et l'invagination ; les autres infectieuses : la suppuration péri-cœcale qui est plus fréquente dans le néoplasme de l'anse iléo-cœcale que dans tous les autres cancers du gros intestin.

VII. — Le diagnostic est parfois difficile. Deux affections peuvent égarer le clinicien : 1° l'appendicite chronique ; 2° la tuberculose du cœcum.

VIII. — La résection du cœcum est l'opération de choix dans le cancer de cet organe.

Dans les cas où la tumeur est mobile et l'état général satisfaisant la résection sera suivie de l'entérorraphie immédiate.

Dans les cas où la tumeur sera trop adhérente ou la résistance du sujet trop faible, ou la notion de poussées fébriles au cours de l'évolution fait craindre l'existence d'un abcès, il sera sage de pratiquer l'ablation de la tumeur en deux temps.

Dans un premier temps, l'iléo-sigmoïdostomie ou l'exclusion unilatérale mettra au repos l'anse iléo-cœcale et amènera la rétrocession des signes d'inflammation locale.

Dans un second temps, la tumeur sera réséquée.

IX. — La résection du cœcum sera facilitée :

Par l'incision latérale verticale d'abord puis oblique en bas et en dedans ;

Par le clivage du tissu cellulaire rétro-colique après incision du péritoine pariétal sur le bord externe du colon ascendant et du cœcum qui seront ensuite décollés.

La section de l'iléon et du colon hors du ventre après décollement, et l'anastomose latéro-latérale de l'iléon dans le colon transverse doivent être recommandés comme procédés de choix.

X. — Le drainage doit être de règle, mais le drain ne sera pas laissé dans la plaie plus de trois jours au maximum.

XI. — L'occlusion aiguë n'est justiciable que de l'anus contre-nature.

XII. — Dans toute tumeur inextirpable, on pratiquera une iléo-sigmoïdostomie pour prévenir les phénomènes d'occlusion intestinale aiguë ou chronique et calmer les douleurs du malade en empêchant le passage des matières au niveau de l'ulcération cancéreuse.

XIII. — La résection du cancer du cœcum faite méthodiquement avec tous les soins de l'asepsie la plus absolue donne des résultats opératoires excellents.

Elle a pu permettre d'obtenir des survies de 4, 5 et 6 ans qui peuvent être regardées comme des guérisons.

Vu :
Le Président de la thèse,
QUÉNU.

Vu :
Le Doyen,
D. LANDOUZY.

VU ET PERMIS D'IMPRIMER :
Le vice-recteur de l'Académie de Paris,
L. LIARD.

BIBLIOGRAPHIE

ABBE. — Sarcoma of caput cœci (*Annals of Surgery*, mai 1895).

ABBE. — Résection of caput coli and ascending colon for cancer. Ileo-colic anastomosis by Murphy's button (*Annals of Surgery*. janvier 1895).

ALHERTON. — Notes of a case of cancer of cœcum (*Maritimer Médicin News Halifax*, XV, 174, 1903).

ANNEQUIN. — Iléo-colostomie latérale simple pour cancer iléo-cœcal (*Archives de Médecine et de Pharmacie militaires*, 1901).

BACQUE. — Cancer de l'intestin au-dessus de 30 ans (*Thèse Paris*, 1893).

BAILLET. — La résection du segment iléo-cœcal (*Thèse Paris*, 1894).

BAIR. — Vie nichtentzündlichen Tùmoren der Ileo-cœcalgegend (*Centralblatt für die Grenzgebiete der Medizin ùnd chirurgie*, 1900).

BALLOCH. — Case of cancer of the cœcum (*Washington Annals*, 1903).

VON BARACZ. — Uber funf darmresectionen (*Archiv. für Klinisch Chirurgie*, vol. 42, p. 493, 1891).

BARBARY. — Essai sur le traitement chirurgical du cancer du gros intestin (*Thèse Paris*, 1904).

BARDESCO. — Tumeur cœcale (*Bulletin et mémoires de la Société de Chirurgie de Bucarest*, II, 104-1900).

BARTLETT. — Pathologie feateurs of Fr. Witchersfroms case of cancer of the cœcum (*St-Louis Medic. Revue*, t 43, 1901).

BARTON. — Epithelioma de la valvule iléo-cœcale (*Philadelphie Rep.*, 12 mai 1888).

BASSINI. — *Congrès des sciences de Padoue*, 1887.

BECKER. — Operationen am Darmbei Gerchwülsten (*Archiv. für Klin Chirurgie*. Bd. 39, 1894).

BECKER. — Ueber Darmresectionem (*Deutsche zeitschrift für Chirurgie*, Bd. 39, 1894).

BÉRARD. — Epithélioma du cœcum chez une jeune femme (*Lyon Médical*, p. 431-434, 1903).

BERTIER — Entérectomie dans les tumeurs du cœcum (*Thèse Lyon*, 1902-1903).

BILTON-POLLARD. — Carcinoma of the Colon and its Treatment by Colectomy (*Britisch Médical Journal*, 23 janvier 1894).

BLANCHARD. — Indications opératoires dans le cancer de l'anse iléo-cœcale (*Thèse Montpellier*, 1903).

BLAUEL. — Ueber Sarcoma der Ileo-cœcal gegend (*Archiv. für pathologische Anatomie Berlin*, 16 F, II, 487-500, 1900).

BOAS. — Erfahrùngen ueber das dickdarmcarcinom (*Deutsche Médical Wochensch.*, n°s 7 et 8, 1900).

BOAS. — Erfahrùngen über das dickdarmcarcinom (*Verhandlungen der Vereinùng für innere Medizin zù Berlin*, XIV, 1900).

BOWREMANN JESSETT. — Remarks on the operation of ileocolostomy for organic discase of the cœcum (*Lancet*, 14 février 1891).

BOUCHER. — Report of a case of succissal remoral of the cœcum and ascendans colon for adeno carcinoma (*The N.-York, Méd. Journal*, I, 76, 9 août 1902).

BOVIS (de). — Cancer du gros intestin (*Revue de Chirurgie*, 1901).

BRAMANN. — Congrès des Chirurgiens Allemands (1893).

BRIN. — Cancer du gros intestin. Considérations techniques sur son excrèse (*Archiv. Médic. d'Angers*, V, 283-295, 1901).

BRYANT. — Remarks on ileocolostomy for organic discase of the cœcum (*Lancet*, 3 janvier 1891).

CAMUS. — Traitement radical du cancer du gros intestin par colestomie et entérorraphie (*Thèse Paris* 1887).

CAVAILLON. — Thérap. chirurgicale du cancer du gros intestin (*Thèse de Lyon*, 1905).

CAREL. — Cancer du cœcum (*Thèse de Paris*, 1897).

CAZÈS. — Traitement de choix des cancers adhérents et étendus du cœcum. (*Thèse Montpellier*), 1905-1906, n° 49.

CHAPUT et TERRILLON. — Entéro-anastomose en 1 temps (*Semaine médicale* n° 40, 1891).

CHAPUT. — Résection de cœcum (*Bull. et mémoires de la société de chirurgie*, t. 17, 1901).

CHAVANNAZ. — Cure radicale du cancer du gros intestin (*Thèse de Bordeaux*, 1894).

CAIRD. — *Edimburgh. medico chirurgical Society* (1895).

CHRISTOFF. — Sur le traitement curatif du cancer du gros intestin (rectum excepté). (*Thèse Montpellier* 1901).

CLOGG. — Some observation on carcinoma of the colon (*Practitionner* avril, 1904).

COMER AND FAIRBANK. — Sarcomata of the alimentary canal with the report of a case (*Practitionner*, juin 1904).

COSTE. — *Thèse Lyon*, 1905-1906.

CRAMER. — Zur diagnose des Dickdarmcarcinoma (*Müch Medical Wosch*, 1902).

CRÉPIN. — Etude sur les anastomoses de l'iléon et de la partie terminale du gros intestin (*Thèse de Lille*, 1903).

CUMSTON. — The Symptomatolog. diagnosis and treatement of carcinoma of the cœcum, with a report of tho cases (*Annal of Surgerie*, t. 35, 1902).

CZERNY UND RINDFLEICH. — Operationem am Magen und Darm (*Beiträge zur Klinishe Chirurgie* IX, p. 661. 1892).

DAINVILLE. — Cancer du cœcum et appendicite (*Société anatomique*, février 1904).

DARLAG. — Report of an operation for carcinoma fo the cœcum and on of carcinoma of the transverse colon (*Medical Record*, New-York, juin 1903).

DELAUNAY. — Résultats éloignés de la résection du cœcum dans un cas de cancer (*Clinique Montréal*, 1900).

DELAY. — Ileo-colostomie pour tumeur du cœcum (*bouton anastomique*) *Lyon Médical*, 1903).

DEMOULIN. — Typhilite sous-muqueuse chronique (*Société de Chirurgie*, 6 avril 1898, juin 1899).

DIET. — De l'entéro-anastomose latérale simple (*Thèse Paris* 1895).

DOWD. — Annular carcinoma of cœcum and colon (*Anual of Surgery*, juin 1905).

DRUCBERT. — Exclusion de l'intestin (*Thèse, Lille*, 1901).

DUMONT. — Ein fall von resection des cœcum and colon ascendens (*Corresp. Bl. für Schiv. Arzte*, 1893).

DUNN. — Report of 16 cases of intestinal resection (*Journal of the medical association*, mai 1903).

DURET. — Trois cas d'ablation du cœcum (*Congrès Français de Chirurgie*, Paris, 1902).

DURET. — Sur la résection du cœcum dans les néoplasmes (*Journal de la Société Médicale de Lille*, 1903).

EDMUNDS. — Two cases of excision of malignant growth from great intestine (*Trans. of the clinic. soc. of London*, 1894).

EWALD. — Intestinal tumours in the left iliac region (*Prakt-Vrach St-Pétersbourg*, 1901).

FISHER. — Two cases of sarcom of the intestin (*Bristol Medical Chirurgie Journal*, mai 1901).

FOOTNER. — A case of excision of the cœcum (*Lancet London*, 1904).

FOWLER. — Resection of cœcum and portion of ascending colon for carcinoma of the cœcum (*Brooklyn Méd. Journal*, 1900).

FRANK. — Excision of the cœcum (*Annal of Surgerie Philadelphie*, 1903).

FREIDREICH. — Prinzipielles zùr operation Behandlùng der ileo cœcal tumoren (*Archives internationales de Chirurgie*, 1905)

ERNST FUCHSIG. — Ueber die an den Klinik in den letzten 12 Iahren ausgefürhten darmsresectionen (*Deutsche Zeitsch für chirurgie* 1903).

GARBARINI. — L'exclusione del intestino (*Morgagni Milano*, 1904).

GÖSCHEL. — Die mehrzietige résection des dickdarms (*Beitrag zù Klinisch Chirurgie*, 1903).

GUILLIOUD. — Cancer du cœcum et cancer l'S iliaque. 6 cas d'entéro-anastomose (*Congrès de Chirurgie*, Paris 1901) et (*Archives de Chirurgie et de Gynécologie*, 1902).

HAASLER. — Ueber darmsresection (*Deutsche Gesellschaft chirurg.*, 1893).

VON HACKER. — Ueber darmanastomose (*Wiener Klinisch Woch*, 1888).

HAHN. — Sarcoma valvulœ ileo-cœcalis (*Berliner Klinisch Wochen*, 1887).

HANNECART. — Sarcome de la valvule iléo-cœcale. Metastases ganglionnaires rétro-cœcales (*Journal de chirurgie et Annal. de la société belge de Chirurgie*. Bruxelles, 1904).

HARTMANN. — *Bulletin et Mémoires de la société de Chirurgie* (1904).

HASNAS. — Un caz de sarcom al valvula iléo-cœcal (*Spitalul Bucarisci*, 1900).

HAUSMANN. — Cancer de l'intestin (*Thèse Paris*, 1882).

HOCHNEGG. — Breitag zùr cœcal chirurgie (*Wiener Klinisch Wochen*, B. 53. 1891).

HOCHNEGG. — Chirurgische Eingriffe bei Blinddarmerkrankungen (*Wiener Klinische Woch*, 1895).

HOCHNEGG. — Resultate bei operatives behandlùng carcino matöser dickdarmgeschwülste (*Archiv für Klinisch chirurgie*, I, 68, 1902).

HOFMOLK. — Ueber einsen fall von geheilter darmresection (*Wiener Medical Presse*, p. 746, avril 1885).

HOMANS. — Report of a case of sarcoma of the cœcum (*Ann. of Surgery*, 1896).

HORSLEY. — Excision of part of the ileum and of the cœcum and ascending colon ileum and transverse colon mited by a new method (*J. Ann. Med. Assoc. Chicago*, 1904).

JONESCO. — Cancer de la valvule iléo-cœcale (*Spital Bucaresci*, XX, p. 122, 1900).

JACOB. — Laparotomie. Anus anormal (*Presse médicale Belge*, n. 31. 1887).

JOUFFRAY. — Formes cliniques du cancer du gros intestin (Rectum excepté). *Thèse Lyon*, 1906-1907, n. 148.

JULLIARD. — Trois cas d'extirpation du cœcum (*Revue Médic. de la Suisse Romande*, 17, 1897).

KEETLEY. — *Medical Society of London* (28 octobre 1895).

KESSLER. — Bericht über 31, Fälle von Dickdarm carcinom (*Dissertation de Iena*, 1902).

KONIG. — Operationen am Darm bei geschwülsten (*Archiv f. Klini Chir*. Bd. 40, 1890).

KORTE. — Zùr Chirurg. Behandlung der Geschwülsten der ileo-cœcal gegend (*Deutsch zeitschr für Chirurgie*, Bd. 40, 1895).

KORTE. — Erfahrungen uber die operative behandlùng der maligneu dickdarmsgeschwülste (*Verhand der Deut Gesellsch für chirurgie*. Bd. 29, 1900).

KRAUSSOLD. — *Centralblatt für Chirurgie*, t. VIII (1881).

KRECKE. — Adeno-Carcinome du cœcum. Invagination (*Münchener Medic. Wochens*. T. 47, 1900).

LANGEMARK. — Die darm auschaltung als präliminare operation vor Extirpation grosser cœcaltumoren mit Bemerkungen über das Cœcum Carcinom (*Deutsch zeitsch fur chirurgie*. Bd. 62, p. 333, 1902).

LEJARS. — De l'intervention chirurgicale dans les tumeurs du cœcum compliquées d'invagination iléo-colique (*Rev. de Gynecolog. et de Chirurgie abdominales*, n. 6, 1897).

LITTLEWOUD. — Malign discase of colon. 14 colostomis (*The Lancet*, p. 1511, 1903).

LOUART. — Cancer du gros intestin dans la jeunesse (*Thèse Paris*, 1899-1900).

LOWSON. -- Excision of the cœcum (*Edimburg Med. Journal*, XIII, p. 224, 1903).

MAC CORMAC. — Excision of the ileo-cœcal valve for carcinoma (*Lancet*, 6 février 1892).

MACHARD. — Sur la résection du segment iléo-cœcal (*Thèse Genève*, 1899).

MAC REYNOLDS. — Carcinoma of the cœcum (*Am. Jour. obst.* 43, 380-83, 1901).

MATLAKOWSKY. — Ueber der resektion des Blinddarmes bei carcinamatöser und nartiger stenose (*Deut. Zeitsch. für Chirurgie*, 33 Heft 4-5, p. 343, 1892).

MAUCLAIRE et GODEAU. — Sarcome globo-cellulaire de l'anse iléo-cœcale. Anastomose iléo-colique. Exclusion atypique de la tumeur (*Bulletin de la Société de Pédiatrie*, 274-283. 1902).

MAYDL. — Ein Beitrag zùr darm chirurgie (*Wiener médic. Presse*, p. 438, 1883).

MEYER. — Murphy's Knopf in der chirurgie des magendarmkanales und des gallenblase (*Centralblatt de Chirurgie*, n. 37, 1894).

MICHELS. — *Thèse inaugurale* (Berlin, 1885).

MICKULICZ. — Chirurgische Erfarhungen uber das Darmcarcinom (*Archiv fur Klinische Chirurgie*, 28 à 47, 1903).

MONPROFIT. — Nouvelle méthode d'anastomose et d'exclusion intestinale de l'anastomose par implantation double et de l'exclusion avec drainage par l'intestin (*Archiv prov. de chirurgie*. Paris, XIII, p. 65 *id.* 149-174, 1904).

MORISSON. — Excision of the cœcum for ileo-cœcal cancer (*Birmingham medical Rev* , t. 47, 1900).

MORTON. — A clinical lecture on somes cases illistrating the Surgery of the large intestine (*Britisch Medic. Journal*, 13 avril 1901).

MURPHY. — *New-York Medical Revue* (Janv. 13, 1894).

MERKOM. — Carcinom des cœcum mit invagination entéro-anastomose (*Beitrag für Klinis. chirurgie*, 1904).

OBRATZOW. — Zür diagnose des cœcum-carcinoms und der cœcum tuberculose (*Archiv. für Verdauungs Kr.* Berlin, t. 6, p. 17 à 24, 1900).

OFYNCZYER. — *Thèse Paris*, 1907.

OPIN. — *Thèse Lyon*, 1894-1895.

PARRY. — Excision of the cœcum (*Glascow medic. Journal*, Bd. 4, XI, 1904).

PASQUALE LONGO. — Les exclusions intestinales (*Reforma medica*, n° 29, 22 juillet 1905).

PAUL. — Contribution à l'étude clinique du cancer du cœcum (*Thèse Paris*, 1894).

PAUL. — Three cases of excision of the cœcum (*Britisch medical Journal London*, p. 358, 1903).

PAUL. — Colotomy and Colectomy (*Méd. Presse London*, 1904).

PETROFF. — Contribution à l'iléo-colorraphie à bourse appliquée à deux cas de cancer du gros intestin et à un troisième cas de cancer de l'intestin grêle et du cœcum à la fois (*Congrès international de Moscou*, 1897).

PILCHER. — Excision of the iléo-cœcal coïl for cœcum and appendice *Browklyn M. J.*, XIX, 1905).

POIRIER. — Cancer iléo-cœco colique (*Bulletin et Mémoires de la Société de Chirurgie de Paris*, t. 27, p. 192, 1901).

QUERVAIN (de). — Exclusion intestinale du gros intestin par implantation de l'intestin grêle dans l'anse sigmoïde (*Revue médicale de la Suisse Romande*, t. 23, p. 758, 1903).

QUÉNU. — *Bulletin et mémoires de la Société de Chirurgie* (1904).

RAFIN. — Cancer du cœcum, Résection (*Lyon Médical* du 8 août 1897, n° 32, p. 513, 1897).

REVERDIN. — Cancer du cœcum enlevé chez un homme de 63 ans (*Revue méd. de la Suisse Romande*, t. 23, 1903).

REYN. — Statistiques des tumeurs cancéreuses du gros intestin (*Vratchelen Gaz St-Petersburg*, IX, 590, 1902).

ROSENTHAL. — *Wiener Médical Presse* (1892).

ROSKOSCHUY. — Zùr Casuistik. der darm-auschaltungen (*Deutsche Zeitsch. f. chirurgie*. Bd. 59, p. 406, 1901).

ROTTER. — 6 cas de cancer du cœcum in (*Deutsche Med. Wochens*, n° 23, 1903).

RUDEL. — Zùr operative Behaudlùng der dickdarm Carcinom (*Deutsch. Med. Woch.*, n° 15 et 16, 1886).

RUEPP. — Ueber Darmkrebs mit auschluss des Mastdarms Krebses (*Thèse Zurich*, 1895).

RUNDFLEICH. — Ueber die an der Heidelberg chirurg. Klinik aùsgeführten operationen am Magen ùnd Darm (*Beitrag. für Klinis chirurgie*, IX, Heft 3, p. 661, 1893).

SACHS. — (*Archiv f. Klinis chirurg.*, vol. 43, 1893).

SALZER. — Beitrage zùr Pathol ùnd chirurgisch Therapie chronischer cœcal tumoren (*Archiv für clin. chirurgie*, 43, III. p. 100, 1893).

SALZER. — Ueber Darmaùschaltùng (*Beiträge zùr Chirurgie Billroth. festchrift*, p. 530, 1892).

SCHILLER. — Ueber die an der Heidelberg Klinik Darmoperationem aùs der letzen 4 Jahren (*Beitrag. zùr Klini chirurg.*; n° 17, 3 p., p. 602, 1896).

SCHLOFFER. — Zùr operativen Behandlùng des dickdarmcarcinoms (*Beiträge zùr Klinische Chirurgie*, n° 38, 1903).

SCUDDER. — The Technic of resection of the cœcum (*Boston Med. and S. J. clin.*, 511, 1904).

SENN. — Two cases of resection of the cœcum for carcinoma with remarks an intestinal anastomosis in the ileo-cœcal region (*J. of the Med. Association*, p. 845, 14 juin 1890).

SOMENBURG. — Beitrag zùr differentiel diagnose der Entzündùngen ùnd Tumoren des ileo-cœcal gegend (*Deutsche Medizin Wochen*, n° 40, 1897).

SORENSEN. — Ueber 28 Falle von Carcinom des Ileum und côlon (*Thèse Leipsig*, 1903).

SOULIGOUX. — Note sur 3 cas de cancer du gros intestin (*Procès-verbaux du 14e Congrès de chirurgie*, 526-529, 1901.

SOULIGOUX. — 13e Congrès international de médecine. *Section de Chirurgie*, p. 744-762 (1900).

STEALY. — Resection of the cœcum (*J. Am. Méd. Association*, t. 37, p. 265, 1901).

SIRLING. — Columnard celled carcinoma of cœcum excision, closure of both ends of intestine lateral anastomosis of ileum with transverse colon recovery (*Australas M. Georg. Sydney*, 22, 346-348, 1903).

STONE. — Case of excision of the cœcum for sarcome (*Wasingthon Med. Ann.* 201 203 1903).

STREET. — Operation for a case of cancer of the cœcum (*Indian Méd. Rec. Calcutta*, 24-175, 1903).

SUCHIER. — Beitrag zùr operativer Behandlung cœcum tumoren (*Berliner Klinische Wochens*, p. 617, 1888).

SYDNEY JONES. — (The Lancet, 10 janvier 1885).

TEULET-LUZII. — De l'intervention chirurgicale dans le cancer du cœcum (*Thèse Paris*, 1902).

THOMSON. — Case of discase of the cœcum (*Washing med. annal* 339-342, 1903).

TOKARENKO. — Un cas de résection du cœcum (*Lietopiss rousskoï kirorgie* IV fasc. 3, p 473, 1899).

VAUGHAN. — Nine cases of resection of the intestine (*Virginiæ M. Semi Mouth Richmund*, VIII, 549-555, 1903-04).

VIALLET. — De l'étude des Phlegmons symptomatiques du cancer du gros intestin, rectum excepté. *Thèse Lyon*, 1906-1907 n° 95.

WITHEHEAD. — Excision of the cœcum for epithelioma (*Britisch méd. J.* 24 janvier 1885).

WIGGIER. — Report of a successful case of excision of the cæcum with end to end anastomosis (*Journal ann., m. ass. Chicago*, 34, p. 895-96, 1900).

WITHERSPONN. — *Cancer of the cœcum in a yung adult* (t. 43, p.19-22 1091).

WOLFF. — Ueber iléo-cœcal tumor (*Med. Klin Berlinier*, 1905, p. 1414-1417).

ZETMENDER. — Ein beitrag zùr Darmsresection (*Inaugural dissertion Zurich* 1892).

ZIMMERMANN — Das Dickdarm carcinom (*Heilkunde Wien und Leipzig* V. 225-232, 1901).

ZIMMERMANN. — Ueber operætionen und Erfolge der Dickdarm resection wegen carcinom (*Dissertation Zurich*, 1900).

IMPRIMERIE SPÉCIALE DE LA LIBRAIRIE G. JACQUES, PARIS.

G. JACQUES, ÉDITEUR

G. JACQUES, ÉDITEUR